

EXACTECH | SCHULTER

Operationstechnik



equinox[®]

Plattform Schultersystem
Fraktur
Fraktur - Reverse

INHALTSVERZEICHNIS

EINFÜHRUNG	1
SYSTEMSPEZIFIKATIONEN	2
EQUINOXE FRAKTUR PLATTFORM	
OP-TECHNIK IM ÜBERBLICK	4
AUSFÜHRLICHE OPERATIONSTECHNIK	6
INDIKATIONEN	6
KONTRAINDIKATIONEN	6
PRÄOPERATIVE PLANUNG.....	7
PATIENTENLAGERUNG	7
OPERATIVER ZUGANG	8
HUMERUSPRÄPARATION	9
Probeimplantation Fraktur Plattform-	
schaft	9
Retrotorsion bei sichtbarem distalen	
Sulcus intertubercularis.....	9
Retrotorsion bei nicht sichtbarem	
distalen Sulcus intertubercularis	9
PROBEIMPLANTATION HUMERUSKOPF UND	
PROBEREPOSITION	10
Höhe des Humerusschafts	10
Montage der Probereplikatorplatte	10
Humeruskopfhöhe.....	10
Tipps zur intraoperativen Ermittlung	
der Höhe.....	10
Probereposition	10
EINSETZEN DER ENDGÜLTIGEN	
IMPLANTATE	11
Einzementieren des Fraktur Plattform-	
schafts	11
Fixierung der Tubercula.....	12
Nahttechnik für die rechte Schulter.....	13
Montage des Humeruskopfes	13
Festziehen der Nähte	14
Finale Schritte	14
POSTOPERATIVE REHABILITATION	15
POSTOPERATIVER BEWEGUNGSUMFANG..	15

EQUINOXE FRAKTUR PLATTFORM REVERSE	
OP-TECHNIK IM ÜBERBLICK	16
AUSFÜHRLICHE OPERATIONSTECHNIK	18
INDIKATIONEN	18
KONTRAINDIKATIONEN	18
PRÄOPERATIVE PLANUNG.....	19
PATIENTENLAGERUNG.....	19
OPERATIVER ZUGANG	19
Deltapektoraler Zugang	19
Superolateraler Zugang	19
GLENOIDPRÄPARATION	20
Darstellung des Glenoids	20
Fräsen des Glenoids.....	20
Fräsen mit Führungsspitze	21
Fräsen mit kanülierten Fräsen	22
Bohren des Hohlzapfenlochs mittels	
Bohrlehre	22
Einsatz von Knochenmaterial	
im Hohlzapfen.....	23
Implantation der Glenoidplatte	23
Einsetzen der Probeglenosphäre	25
HUMERUSPRÄPARATION	28
Probeimplantation Fraktur Plattform-	
schaft	28
Retrotorsion bei sichtbarem distalen	
Sulcus intertubercularis.....	28
Retrotorsion bei nicht sichtbarem	
distalen Sulcus intertubercularis	28
Höhe des Humerusschafts.....	29
Probereposition mit Humerus-	
adapterplatte und -inlay.....	29
EINSETZEN DER ENDGÜLTIGEN	
IMPLANTATE	31
Einzementieren des Fraktur Plattform-	
schafts	31
Montage ex situ.....	31
Montage in situ.....	32
WUNDVERSCHLUSS.....	33
Deltapektoraler Wundverschluss	33
Superolateraler Wundverschluss	33
ENTFERNUNG DER GLENOSPHERE	33
POSTOPERATIVE REHABILITATION	34
WECHSEL EINER HEMIARTHROPLASTIK	
ZU EINER REVERSE PROTHESE.....	34
IMPLANTATE	36
INSTRUMENTE	38
REFERENZEN	43

EINFÜHRUNG

Mit dem Equinoxe® Schultersystem wird der Begriff „anatomisch“ neu definiert. Das Primärsystem ermöglicht eine unabhängige Anpassung aller vier anatomischen Parameter in situ. Das optimierte Design der inversen Ausführung Equinoxe Reverse minimiert sowohl Beschädigungen der Scapula durch «notching» als auch die auf das Glenoid wirkenden Drehmomente. Die Komponenten des Reversesystems lassen sich problemlos mit den Primären Schäften und den Fraktur Plattformschäften kombinieren.

Die Gestaltung aller Schäfte des Systems als Plattformschäfte ermöglicht es dem Operateur, sich intraoperativ für eine Hemiarthroplastik, eine primäre Total-Schulterendoprothese oder eine inverse Schulterprothese zu entscheiden bzw. nahtlos auf eine inverse Prothese zu wechseln, sollte eine Revision erforderlich werden.

Während des Entwicklungsprozesses hat das Entwicklerteam an jeder Facette des Equinoxe Schultersystems, einschließlich dieser OP-Technik, zusammengearbeitet. Wir haben entschieden, eine komplette Darstellung der Technik zu verfassen, so dass alle Schritte von der präoperativen Planung bis hin zur postoperativen Rehabilitation zur Sprache kommen. Unbestritten gibt es unzählige Alternativen zu jedem Schritt der hier dargestellten Schulter-Arthroplastie und der Chirurg sollte jene wählen, mit der er am meisten vertraut ist. Die Equinoxe-spezifischen Techniken jedoch sollten streng befolgt werden, um einen sicheren und erfolgreichen Eingriff sicherzustellen.

Am Anfang des Produktentwicklungsprozesses stand die Erkenntnis, dass Chirurgen gelegentlich bei komplexen Frakturen älterer Patienten die Versorgung mit einer Reverse Schulter in Betracht ziehen und dabei intraoperativ entscheiden wollen, ob die Versorgung tatsächlich als Reverse Prothese oder doch nur als Hemiarthroplastik durchgeführt werden soll. Dazu wurde dieses Plattformsystem entwickelt, das basierend auf einem Schaftdesign (Fraktur Plattformschaft) beide Versorgungsmöglichkeiten bietet, ohne den Schaft wechseln zu müssen. Dieser Schaft bietet darüber hinaus deutlich verbesserte Befestigungsmöglichkeiten für die Tubercula als die meisten anderen uns bekannten Systeme: Die asymmetrischen Aussparungen anterior und posterior der Finne bilden eine Art Grundgerüst für die stabile Rekonstruktion der Tubercula. Die mit einem anterioren Offset versehene laterale Finne erleichtert die Einstellung der physiologischen Retroversion, indem Sie am Sulcus intertubercularis orientiert wird. Letztlich bieten zahlreiche Nahtlöcher an Schaft und Finne in Verbindung mit einer ausgereiften Nahttechnik ein Maximum an Befestigungsmöglichkeiten.

In dieser Operationstechnik finden Sie je zwei verschiedenen Versionen. Zunächst jeweils ein komprimierter Überblick, der als Auffrischung vor dem Eingriff oder als Orientierung für das OP-Personal dienen soll. Die ausführliche Version dient durch schrittweises Vorgehen für ein tiefergehendes Verständnis und sollte vor der ersten Anwendung des Equinoxe Schultersystems mindestens einmal gelesen werden.

Wir hoffen, dass unsere Arbeit, d. h. sowohl die OP-Technik als auch das Equinoxesystem, es dem Operateur und seinem Team erleichtert, „einen erfolgreichen Tag im OP“ zu erleben.

Hochachtungsvoll,

Pierre-Henri Flurin, MD
Sean Grey, MD
Richard B. Jones, MD
Howard D. Routman, DO
Thomas W. Wright, MD
Joseph D. Zuckerman, MD

EQUINOXE® FRAKTUR PLATTFORMSCHAFT ENTWICKLUNGSTEAM :

Pierre-Henri Flurin, MD
Surgical Clinic of Bordeaux, Mergnac (Frankreich)

Sean Grey, MD
Orthopaedic Center of the Rockies

Richard B. Jones, MD
Southeastern Sports Medicine

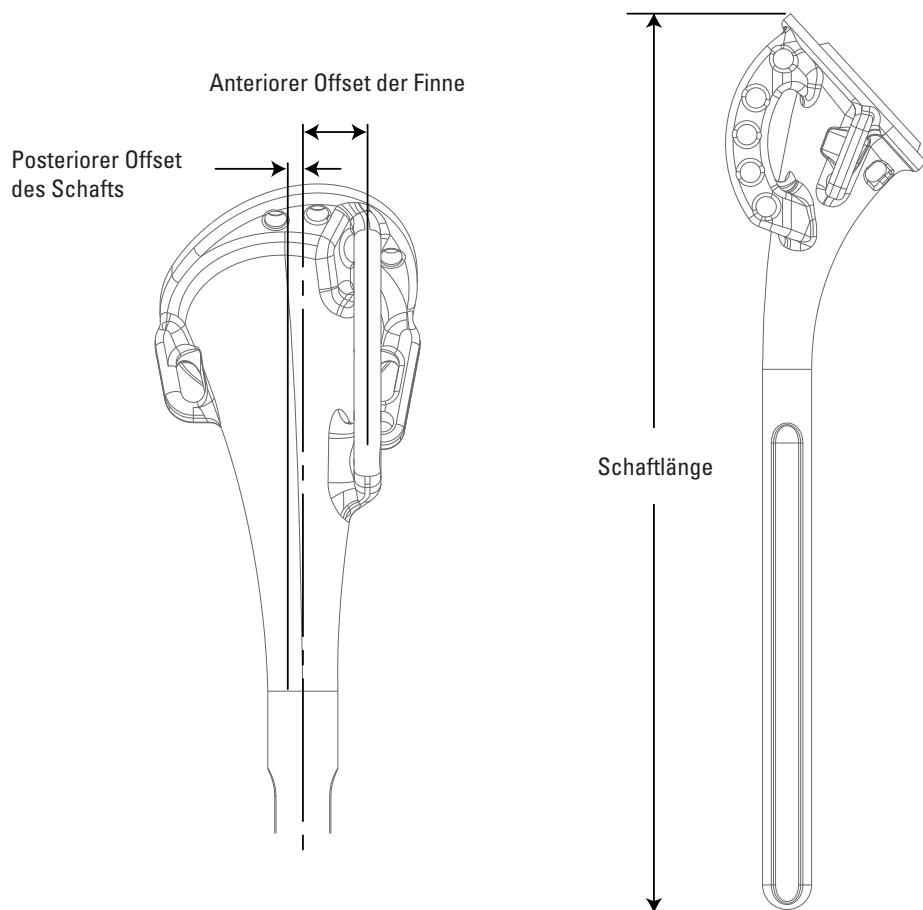
Howard D. Routman, DO
Atlantis Orthopaedics

Thomas W. Wright, MD
University of Florida

Joseph D. Zuckerman, MD
NYU Hospital for Joint Diseases

SYSTEMSPEZIFIKATIONEN

(Alle Angaben in Millimeter)

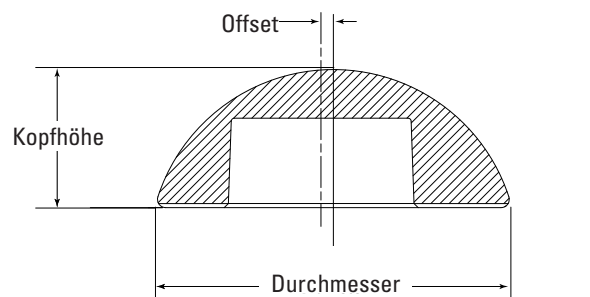


PLATTFORMSCHAFT

Distaler Ø	Länge	Seite	Material	Oberflächenbeschaffenheit			Inhärenter posteriorer Offset	Anteriorer Offset der Finne
				Einbettung Tubercula	Restlicher Schaft	Nahtlöcher		
6,5	120 & 200	Rechts & Links	Ti-6Al-4V	Grad 16 sandgestraht	Hochglanzpoliert	Abgerundet zur Vermeidung von Fadenrissen	1,8	6,0
8,5	140						1,8	7,5
10,5							1,8	7,5
12,5							1,8	7,5

HUMERUSKÖPFE

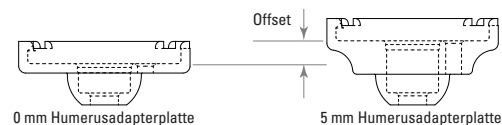
Ø (mm)	Höhe (mm)			Offset (mm)	Material
	Flach	Mittel	Hoch		
38	16	19		0	CoCr
41	16	20		0	
44	17	21		1,5	
47	18	22	26	1,5	
50	19	23	27	1,5	
53	20	24	28	1,5	



HUMERUSADAPTERPLATTE / HUMERUSINLAY OFFSET

	0 mm Humerusinlay (Standard und constrained)	2,5 mm Humerusinlay (Standard und constrained)
0 mm Humerusadapterplatte	0 mm	2,5 mm
5 mm Humerusadapterplatte	5 mm	7,5 mm
10 mm Humerusadapterplatte	10 mm	12,5 mm
15 mm Humerusadapterplatte*	15 mm	17,5 mm

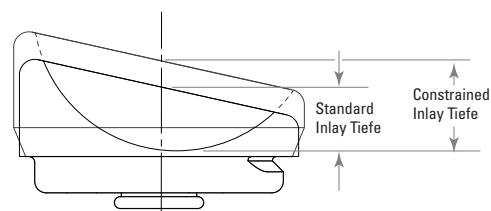
* nur auf Anfrage



HUMERUSINLAY - TIEFEN

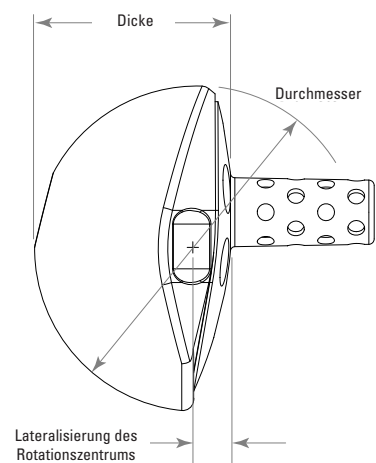
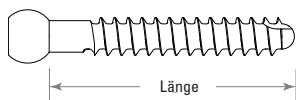
	Tiefe Standard Inlay (0 mm und 2,5 mm)	Tiefe Constrained Inlay (0 mm und 2,5 mm)
38 mm Humerusinlay	8,5 mm	12,0 mm
42 mm Humerusinlay	8,8 mm	12,6 mm
46 mm Humerusinlay*	8,9 mm	13,1 mm

* nur auf Anfrage



KOMPRESSIONSSCHRAUBEN

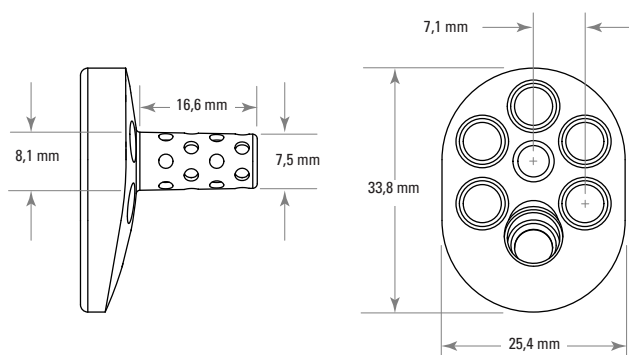
Ø	Länge	Farbe
4,5 mm	18 mm	Weiß
	22 mm	Schwarz
	26 mm	Orange
	30 mm	Blau
	34 mm	Rot
	38 mm	Grün
	42 mm	Gelb
	46 mm	Violett



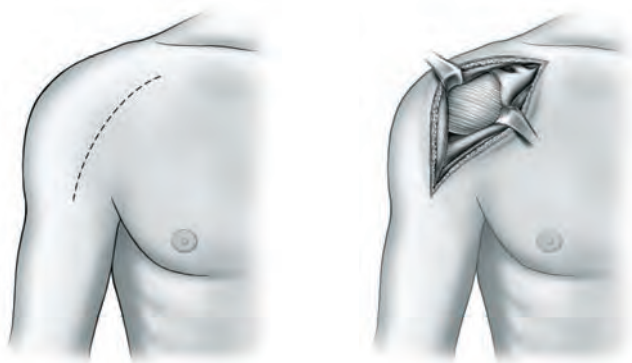
GLENOSPHÄRE / GLENOIDPLATTE

	Ø	Dicke	Durchschnittliche Lateralisierung des Rotationszentrums
38 Glenosphäre	38 mm	23,1 mm	2,3 mm
42 Glenosphäre	42 mm	25,1 mm	
46 Glenosphäre*	46 mm	27,1 mm	2,3 mm

* nur auf Anfrage



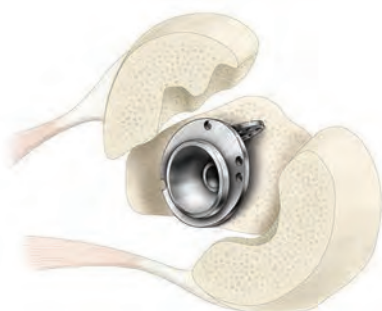
EQUINOXE FRAKTUR PLATTFORM OP-TECHNIK IM ÜBERBLICK



A Eröffnung und Zugang



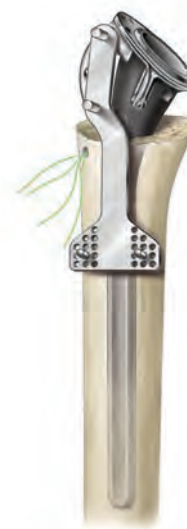B Einsetzen des Fräsers



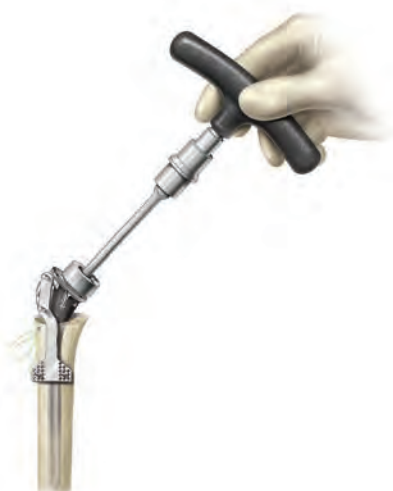C Ausrichtung der Finne auf den Sulcus intertubercularis



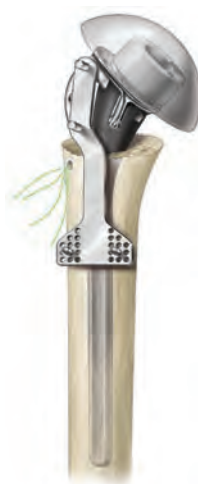D Einsetzen des Probeschafte




E Justierung der Höhe



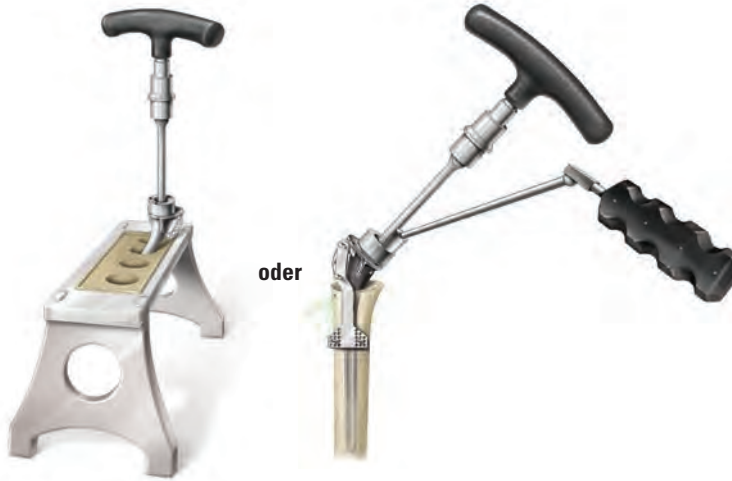F Montage der Probe-Replikatorplatte



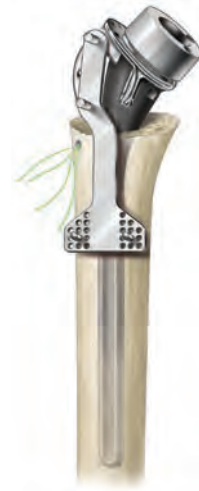G Ausrichtung des Probekopfes



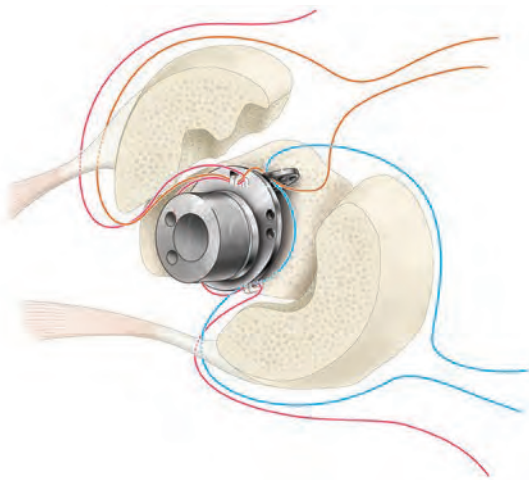
H Bohrungen für die vertikalen Nähte



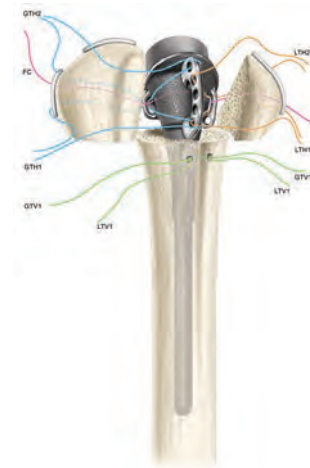
I Verriegelung der Drehmomentschraube



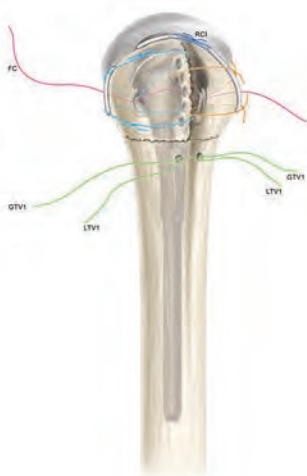
J Implantation der endgültigen Prothese



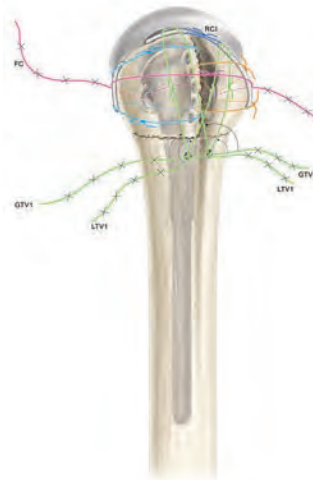
K Refixierung der Tubercula



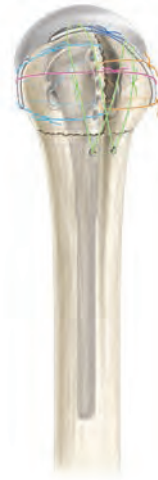L Herstellung der horizontalen Nähte am Tuberculum majus (GTH) und minus (LTH) und finale Cerclage (FC)



M Festziehen der horizontalen Nähte, anschließend Platzierung und Festziehen der Fäden zur Reparatur des Rotatorenintervalls (RCI)



N Festziehen der vertikalen Nähte zunächst des Tuberculum minus und anschließend des Tuberculum majus



O Finale Cerclage

FRAKTUR PLATTFORM

AUSFÜHRLICHE OPERATIONSTECHNIK

INDIKATIONEN

Das Equinoxe Schulterssystem dient der Behandlung degenerativer Erkrankungen oder Frakturen des Schultergelenks bei ausgewachsenen Patienten, deren behandelnder Arzt die Total- oder Hemiarthroplastie als geeignetste Behandlungsmethode bestimmt hat.

- Die langen/Revisionsschäfte, die Frakturschäfte und alle Glenoidkomponenten sind zur Fixierung mit Knochenzement vorgesehen.
- Die Press-Fit Humerusschäfte sind zur zementfreien und zementierten Anwendung vorgesehen.
- Die Humeruskomponenten des Reversesystems sind zur Verwendung mit Zement vorgesehen, können jedoch auch verwendet werden, wenn die zementfreie Humeruskomponente nach Beurteilung des Operateurs gut fixiert und stabil erscheint.
- Die Humerusköpfe werden sowohl für die zementpflichtigen als auch die zementfreien Versorgungen verwendet.

Klinische Indikationen für PRIMÄRE (P), LANGE-/REVISIONS- (L/R) und FRAKTUR PLATTFORM (F) Humeruskomponenten:

P	L/R	F	Indikationen
✓	✓	✓	Rheumatoide Arthritis, Osteoarthritis, Osteonekrose oder posttraumatische degenerative Pathologien
✓	✓		Angeborene Anomalien des ausgewachsenen Skeletts
✓			Primäre und sekundäre Nekrose des Humeruskopfes
✓		✓	Humeruskopffraktur mit Dislokation der Tubercula
✓	✓		Pathologien, bei denen eine Arthrodese oder Resektionsarthroplastik des Humeruskopfes nicht indiziert sind
✓	✓		Revisionen von Humerusprothesen, wenn andere Versorgungen versagt haben (sofern eine adäquate Fixierung erzielt werden kann)
		✓	Dislozierte 3- oder 4-Fragment-Frakturen des oberen Humerus
	✓		Spiralfrakturen oder andere Frakturen des mittleren Humerus (in Kombination mit degenerativen Erscheinungen des Schultergelenks)
	✓		Revisionen fehlgeschlagener vorangegangener Rekonstruktionen, die eine distale Verankerung erfordern
✓	✓		Wiederherstellung der Mobilität nach vorangegangenen Verfahren (z.B. vorangegangene Fusion)

Das **Equinoxe Reverse Schulterssystem** dient der Behandlung degenerativer Erkrankungen des Schultergelenks bei gleichzeitig weitgehend zerstörter, irreparabler Rotatorenmanschette. Die Equinoxe Reverseschulter ist zudem indiziert bei einem fehlgeschlagenen glenohumeralen Gelenkersatz, der zu einer superioren Migration des Humeruskopfes geführt hat.

Der **Equinoxe Fraktur Plattformschaft** wiederum ist bei Patienten indiziert, mit

- dislozierter Drei- oder Vierfragmentfraktur des proximalen Humerus (Hemiarthroplastik),
- akuter Fraktur des proximalen Humerus mit Versagen des glenohumeralen Gelenks (dann primäre Schulterarthroplastik)
- akuter Fraktur des proximalen Humerus in Verbindung mit einer degenerativen Erkrankung des Schultergelenks bei gleichzeitig weitgehend zerstörter, irreparabler Rotatorenmanschette, die zu einer superioren Migration des Humeruskopfes geführt hat (dann inverse Schulterarthroplastik).

Der Equinoxe Fraktur Plattformschaft ist stets zementpflichtig.

KONTRAINDIKATIONEN

Die Verwendung des Equinoxe Schultersystems ist bei folgenden Bedingungen kontraindiziert:

- Osteomyelitis des proximalen Humerus oder der Scapula; bei einer systemischen Infektion oder wenn eine entfernte Sekundärinfektion zu befürchten oder diagnostiziert ist, sollte die Implantation verschoben werden, bis der Infekt ausgeheilt ist.
- Ungeeigneter oder deformierter Knochen, welcher der Prothese keine ausreichende Fixierung und Abstützung bieten würde.
- Neuromuskuläre Störungen, welche keine Kontrolle über das Gelenk zulassen.
- Signifikante Verletzungen des Plexus brachialis.
- Nicht funktionsfähiger M. deltoideus.
- Erhöhte Wahrscheinlichkeit eines frühen Prothesenversagens, bedingt durch Alter, Gewicht oder Aktivitätsgrad des Patienten.
- Der Patient ist nicht bereit oder in der Lage, den postoperativen Anweisungen zu folgen.
- Missbrauch von Alkohol, Drogen oder anderen Substanzen.
- Jede Erkrankung, welche die Funktion oder Lebensdauer des Implantats negativ beeinflussen könnte.

PRÄOPERATIVE PLANUNG

Der Entscheidung, einen proximalen Humerusersatz vorzunehmen, sollte eine sorgfältige Abwägung von Verletzungs- und Patientenfaktoren vorausgehen. Ein wichtiger Beurteilungsfaktor ist der Grad der Dislokation der Tubercula; er ist ein guter Indikator für den Grad der Verletzung der umliegenden Weichteile und dem damit verbundenen Risiko von Osteonekrosen. Der Grad der Fragmentierung und die Knochenqualität sind weitere wichtige Faktoren, die eine optimale Fixierung beeinflussen.

Wichtige Patientenfaktoren sind das Alter und der individuelle Funktionsbedarf des Patienten. Zusätzlich muss das Vorhandensein eines bereits bestehenden Funktionsdefizits in der beteiligten Extremität in die Entscheidung einbezogen werden, um über das Für und Wider eines gelenkersetzenden Eingriffs zu urteilen. Patienten müssen in der Lage sein, an einem strukturierten postoperativen Rehabilitationsprogramm teilzunehmen, das für ein erfolgreiches Ergebnis von großer Bedeutung ist.

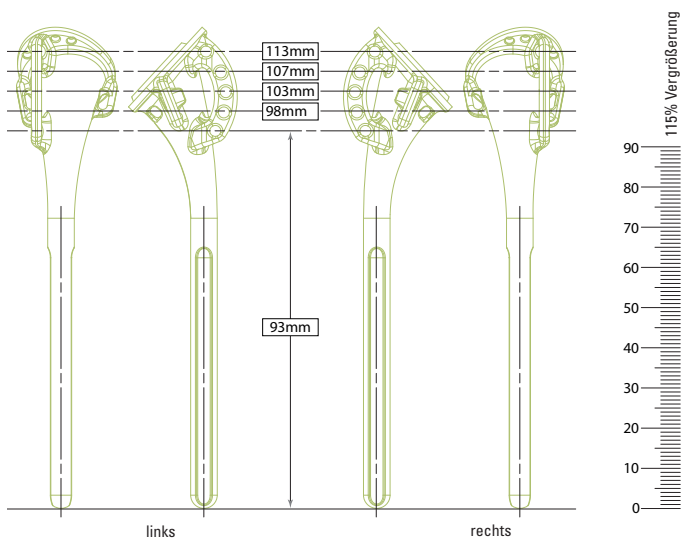
Die korrekte Höhe des Humeruskopfes und die entsprechende Länge des Humerus herzustellen, ist eines der größten Probleme bei der Rekonstruktion von Vierfragmentfrakturen. Die am weitesten verbreitete präoperative Methode ist der Vergleich mit der AP-Aufnahme der kontralateralen Schulter, um die Humeruskopfhöhe bei einer Fraktur Schulter zu bestimmen.

Nach Bestimmung der korrekten Höhe wird mithilfe der OP-Planungsschablonen die vorgesehene Position des Humeruskopfes auf der AP-Aufnahme eingezeichnet. Zusätzlich wird die Höhe des Humerusschafts in Relation zur Frakturlinie definiert und der zum Kanaldurchmesser passende Schaftdurchmesser der Prothese bestimmt. Bei Verwendung der zur Schaftgröße passenden Fräse wird ein Zementmantel von 0,5 mm bewirkt. Die Finnenlöcher am Probeimplantat entsprechen den Finnenlöchern des endgültigen Implantats.

PATIENTENLAGERUNG

Der Patient sollte in Rückenlage auf dem OP-Tisch gelagert werden. Für eine modifizierte „Beach Chair“-Position wird der Kopfteil des Tisches um 30 Grad erhöht. Eine kleine Nackenrolle kann lateral hinter die zu operierende Schulter positioniert werden. Damit der Oberarm ohne Einschränkungen durch den OP-Tisch in maximale Streckung gebracht werden kann, wird der Patient am Rand des Tisches gelagert. Als Alternative kann eine „Captain’s Chair“ oder ähnliche Lagerung für die Patientenposition gewählt werden. Um jegliche Lagerungsänderungen des Patienten während der Operation zu vermeiden, sollte der Patient am OP-Tisch fixiert werden.

Um einen vollständigen Zugang zum Operationsgebiet und volle Mobilität während der Operation zu haben, sollte der ganze Oberarm vorbereitet und abgedeckt werden. Als Zugang kann je nach Präferenz des Operateurs und der klinischen Parameter ein deltopektoraler oder superolateraler Weg gewählt werden.



Röntgenschablonen

Röntgenschablonen 6,5 mm Plattformschaft

OPERATIVER ZUGANG

Ein gradliniger deltopektoraler Schnitt wird von der Spitze des Processus Coracoideus nach distal und lateral bis zur Insertion des M. deltoideus geführt. Medial und lateral werden subkutane Gewebelappen geschaffen, um die tieferen Muskelschichten zu exponieren (Abbildung 1).

Das deltopektorale Intervall wird durch Lokalisierung der V. cephalica identifiziert. Die V. cephalica wird normalerweise mit dem M. deltoideus nach lateral präpariert. In einigen Fällen ist es jedoch leichter die V. cephalica nach medial mit dem Pectoralis majus zu mobilisieren. In beiden Fällen sollte bedacht werden, die V. cephalica während der gesamten Operation zu schützen.

Der subdeltoide Raum wird freigelegt und der Pectoralis majus mobilisiert. Die conjoint tendons werden identifiziert und die Faszie clavipectoralis wird an der medialen Grenze von den conjoint tendons abgetrennt. Das Frakturhämatom wird normalerweise sichtbar, nachdem die Faszie clavipectoralis abgetrennt wurde. Die Muskeln der conjoint tendons und der Pectoralis majus werden nach medial und der M. deltoideus nach lateral mobilisiert. Am leichtesten kann dies mit einem selbstspreizenden Hebel durchgeführt werden. Nachdem das Frakturhämatom entfernt wurde, lassen sich die tieferen Strukturen darstellen. Die Bizepssehne sollte identifiziert und mit einem Faden markiert werden. Die Bizepssehne erleichtert die Orientierung zum Tuberculum majus und minus.

Das Tuberculum minus befindet sich medial der Bizepssehne und das Tuberculum majus befindet sich superior und lateral. Jedes der Tubercula sollte für eine leichtere Mobilisierung mit einem #2 Faden markiert werden. Die Fäden sollten an den Sehnenansätzen fixiert werden, da hier in der Regel der stabilste Bereich ist: Das Setzen der Fäden durch die Tubercula hingegen kann zu Frakturen führen und wird daher nicht empfohlen. Das Tuberculum minus wird mobilisiert und nach medial gezogen, während das Tuberculum majus nach lateral und superior gezogen wird, um das Gelenk sehen zu können (Abbildung 2).

Bei Vierfragmentfrakturen ist das Gelenksegment in der Regel frei von Weichteilanhängen und leicht zu entfernen. Das Ligamentum coracoacromiale sollte ab seiner Ansatzstelle am Coracoid bis zum Ansatz am Akromion identifiziert werden. Wenn möglich, belassen Sie das Ligamentum, denn es trägt sehr zur anterior-superioren Stabilität bei.

Wenn das Gelenksegment entnommen ist und die Tubercula zur Seite mobilisiert sind, sollte die Glenoidgelenkfläche inspiziert werden, um Vorstufen von degenerativen Veränderungen oder Verletzungen erkennen zu können. In der Regel ist die Glenoidoberfläche jedoch noch intakt. Der N. axillaris kann in der Regel am anterior-inferioren Anteil des Glenoids getastet werden. Der Fortbestand des N. axillaris kann durch den „Zug-Test“ bestätigt werden, welcher darin besteht den Nerv dort abzutasten, wo er an der Unterseite des Deltamuskels den Humerushals umrundet und inferior zum Glenoid verläuft. Leichte Zugbewegungen ermöglichen die

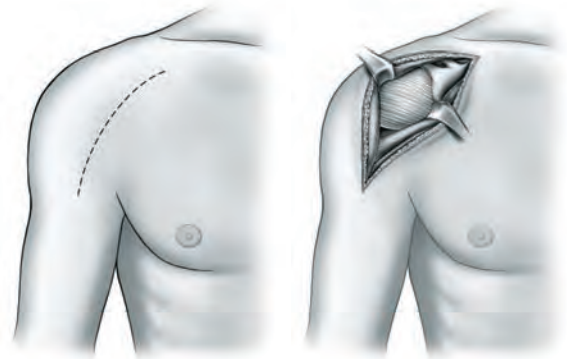


Abbildung 1
Inzision und Darstellung

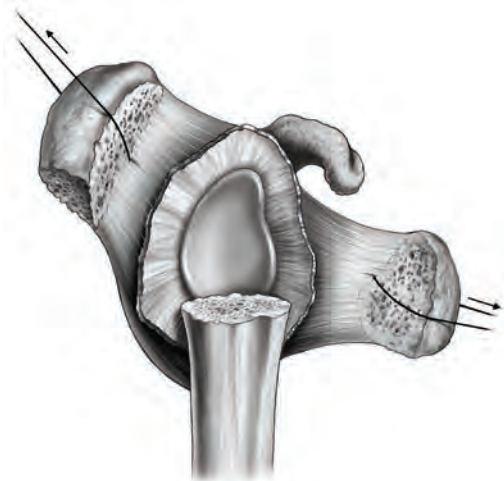


Abbildung 2
Freigelegtes Glenoid



Abbildung 3
Fräsen des Humeruskanals

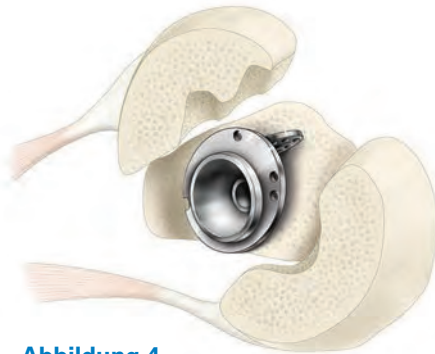

Abbildung 4
Ausrichtung der
Finne auf den Sulcus
intertubercularis



Abbildung 5
Einsetzen des Probeschafts

Beurteilung der Unversehrtheit. Jetzt sollte der Humerus in Streckung gebracht werden, um den proximalen Anteil des Humerusschafts zu exponieren.

HUMERUSPRÄPARATION

Beginnend mit der 7 mm Fräse wird der Markkanal mit Knochenfräsen ansteigender Größen präpariert, bis endostal ein kortikaler Kontakt hergestellt ist (*Abbildung 3*). Um ein übermäßiges Aufreiben des Markkanals zu vermeiden, ist der bei der präoperativen Schablonenmessung bestimmte Schaftdurchmesser zu berücksichtigen. Die Kerbe an der spiralförmigen Schneide der 7 mm Fräse zeigt die korrekte Tiefe für den Schaft an, damit dieser distal optimal eingepasst werden kann. Bei allen größeren Fräsen stellt der proximale Rand der Schneide die Tiefenmarkierung dar (die 8,5 mm, 10,5 mm und 12,5 mm Frakturschäfte sind 20 mm länger als der 6,5 mm Schaft).

Die Verwendung eines Zementstoppers wird je nach Präferenz des Operateurs entschieden. Die richtige Größe eines Zementstoppers wird auf jeden Fall die Verteilung des Zements optimieren. Wird ein Zementstopper verwendet, ist es von Vorteil, den Zementstopper nach dem Bohren, aber bevor die **Positionierungshilfe für den Fraktur Plattenschaft** an den Humerus gesetzt wird, in den Kanal zu setzen, um Interferenzen mit den K-Drähten zu verhindern.

Probeimplantation Fraktur Plattenschaft

Wählen Sie den **Probeschaft** auf Basis des zuletzt verwendeten Bohrers. Stellen Sie sicher, die richtige Seite zu verwenden (d. h. „rechts“ oder „links“).

Retrotorsion bei sichtbarem distalen Sulcus intertubercularis

Die Retrotorsion wird durch Ausrichtung der anterolateralen Finne des Probeschafts am posterioren Anteil des distalen Sulcus intertubercularis eingestellt (*Abbildung 4*). Analysen von Daten aus anatomischen Studien mit Humeruspräparaten haben gezeigt, dass das Platzieren der Finne im posterioren Anteil des Sulcus intertubercularis ebenso genaue Ergebnisse erzielt wie die traditionelle Technik mit einem zuvor ausgewählten relativ zur Epikondylenachse festgesetzten Winkel.¹

Retrotorsion bei nicht sichtbarem distalen Sulcus intertubercularis

In der Regel ist der distale Anteil des Sulcus intertubercularis noch sichtbar. Sollte dies nicht der Fall sein, kann die Standardtechnik - das Implantat in 20° Retrotorsion zum Unterarm auszurichten - verwendet werden. In dieser Situation sollte der Operateur den **Schafteinschläger** auf das Probeimplantat setzen und die **Retrotorsionslehre** anschrauben. Durch Ausrichten der Retrotorsionslehre parallel zum Unterarm wird der Schaft in 20° Retrotorsion platziert (*Abbildung 5*). Es sollte eine Markierung an der Kortikalis des Humerus gesetzt werden, die mit der anterolateralen Finne des Implantats übereinstimmt, um die 20° Retrotorsion während der Implantation sicherzustellen.

PROBEIMPLANTATION HUMERUSKOPF UND PROBE-REPOSITION

Höhe des Humerusschafts

Setzen Sie den Probeschafte entweder in der präoperativ bestimmten Höhe in den intramedullären Kanal (z. B. Planung an der kontralateralen Seite) oder bestimmen Sie die Höhe intraoperativ (beachten Sie die „Tipps zur intraoperativen Ermittlung der Höhe“). Befestigen Sie die Höhenlehre, indem Sie die beiden Pins von anterior in das obere und untere Loch der Finne stecken. Bohren Sie dann zwei K-Drähte durch die Lehre in die Kortikalis des Humerus, um die Höhenlehre am Knochen zu befestigen. Das Ziel ist es, die K-Drähte stabil im kortikalen Knochen zu sichern. Verwenden Sie also Löcher mit möglichst großem Abstand zu einander, so dass sie gerade noch auf den Humerus projizieren. Die Verwendung einer mittleren Lochreihe erlaubt dem Operateur einen Höhenausgleich von bis zu ± 4 mm während der Probereposition. Hierzu wird die Höhenlehre von den K-Drähten abgezogen und in anderen Löchern wieder aufgesetzt (Abbildung 6).

Montage der Probereplikatorplatte

Montieren Sie die 0 mm Probereplikatorplatte auf dem Probeschafte und ziehen Sie die Sicherungsschraube mithilfe des Drehmomentschraubendrehers handfest (Abbildung 7).

Humeruskopfhöhe

Für den Anfang wählen Sie einen Humerusprobekopf analog der Höhe des anatomischen Kopfes des Patienten. Die exzentrische Positionierung des modularen Humeruskopfes sollte entsprechend der Anatomie und/oder der Weichteilspannung, die während der Probereposition der Tubercula erreicht wird, ausgewählt und anhand der eingravierten Nummer erinnert werden (Abbildung 8).

Tipps zur intraoperativen Ermittlung der Höhe

- PULLDOWN TEST — Wenn Sie den Arm mit dem aufgesetzten Probekopf nach distal ziehen, sollte der höchste Punkt des Kopfes auf Höhe des cranialen Glenoidrandes stehen.
- FINGER TEST — Ein Finger sollte zwischen dem Tuberculum majus und dem Akromion Platz finden.
- Sind die Tubercula positioniert, sollten sie gerade unter dem Humeruskopf Platz finden.
- Liegt weder medial Knochenzerstörung vor noch findet sich metaphysärer Knochen am Kopffragment, kann der Kalkar des Humerusschafts direkt auf dem medialen Knochen positioniert werden, wodurch dann die Höhe bestimmt wird.

Probereposition

Die Probereposition ist ein entscheidender Teil der Operation, da hierdurch die Parameter bestimmt werden, die zu einem stabilen System beitragen. Nachdem der Humeruskopf in das Glenoid reponiert wurde, werden die Tubercula majus und minus mit Hilfe der #2 Fäden in Position gezogen. Die Bizepssehne darf dabei zwischen die Tubercula rutschen. Zug auf die Tuberculafäden

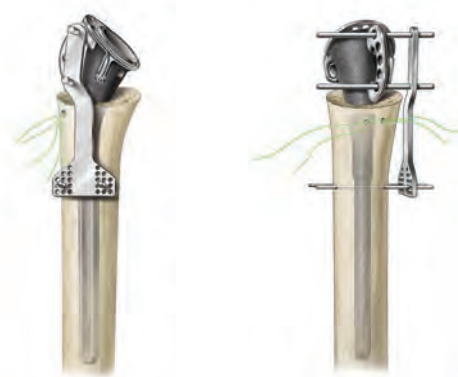

Abbildung 6
Erhalt der Höhe



Abbildung 7
Montage der Probe-Replikatorplatte

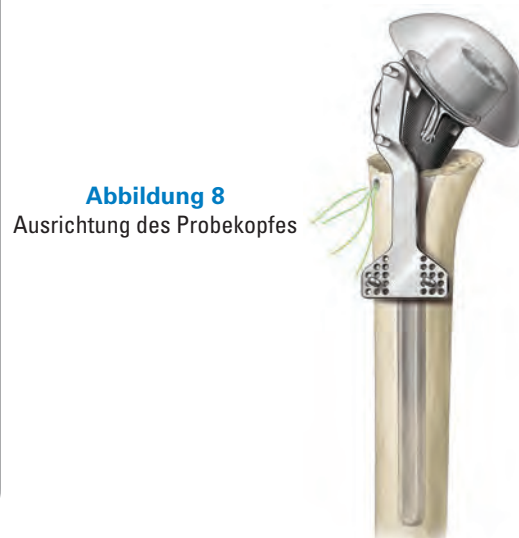

Abbildung 8
Ausrichtung des Probekopfes


Ø (mm)	Höhe (mm)			Offset (mm)	Material
	flach	mittel	hoch		
38	16	19		0	 Co-Cr
41	16	20		0	
44	17	21		1,5	
47	18	22	26	1,5	
50	19	23	27	1,5	
53	20	24	28	1,5	

Abbildung 9
Humerusköpfe



Abbildung 10
Pilotlöcher für die vertikalen Fäden



Abbildung 11 a
Verriegelung der Drehmomentschraube unter Verwendung der Montagebank



Abbildung 11 b
Abbruch der Drehmomentschraube *in situ*

sichert nicht nur die Position der Tubercula, sondern bietet ebenfalls eine bessere Einschätzung der Stabilität. Während der Beurteilung der Weichteilspannung sollten selbstspreizende Haken gelöst werden.

Die posteriore, inferiore und anteriore Stabilität wird überprüft, indem der Humeruskopf in jede Richtung gedrückt wird. Bis zu 50% posteriore und inferiore Translation des Humeruskopfs im Glenoid sind akzeptabel; die anteriore Translation sollte 25% nicht überschreiten. Ist die Translation größer, sollte die Positionierung des Schafts neu begutachtet werden, um sicherzustellen, dass er nicht verschoben oder im Kanal rotiert ist.

Durch Variation der verschiedenen Kopfhöhen wird eine Optimierung der Stabilität und des Bewegungsumfangs ermöglicht (*Abbildung 9*). Ist die Weichteilspannung zu gering, ist eventuell ein höherer Kopf notwendig. Umgekehrt ist bei zu starker Weichteilspannung ein flacherer Humeruskopf zu wählen. In beiden Situationen wiederholen Sie die Beurteilung der Stabilität, um sicherzustellen, dass die richtige Größe und Position gewählt wurde. Ist die richtige Komponentengröße und Positionierung bestätigt, kann die Probeprotese entfernt werden. Sofern nicht anders indiziert, wird in den meisten Fällen der flache Kopf verwendet.

EINSETZEN DER ENDGÜLTIGEN IMPLANTATE

Einzementieren des Fraktur Plattformschafts

Da beim Entfernen des Probeschafts die Höhenlehre am Humerus befestigt bleiben soll, werden zunächst die Haltepins aus den Nahtlöchern der anterolateralen Finne entfernt, dann der Schaft gezogen. Wird die Höhenlehre nicht verwendet, kann alternativ die Position der Finne markiert und die Höhe in Relation zu den Löchern der Finne notiert werden, um später den endgültigen Schaft in gleicher Position einbringen zu können.

Anschließend werden zwei Bohrlöcher durch die Humeruskortikalis in den intramedullären Kanal gebohrt. Diese Löcher sollten ungefähr 1,5 bis 2 cm distal zum chirurgischen Hals und neben dem Sulcus intertubercularis platziert werden. Zwei #5 nicht-resorbierbare Fäden werden durch das erste Loch in den intramedullären Kanal gezogen und dann durch das zweite Bohrloch wieder heraus (*Abbildung 10*). Diese vertikalen Fäden werden zur Tuberculafixierung verwendet. Der Kanal wird dann ausreichend gespült und lose Spongiosa entfernt.

Platzieren Sie den endgültigen Schaft in der **Montagebank**, montieren Sie die 0 mm Replikatorplatte und verriegeln Sie die Drehmomentschraube (*Abbildung 11 a*).

Alternativ kann die Replikatorplatte auch *in situ* montiert werden (*Abbildung 11 b*).

Hinweis: Bei Verwendung einer Offset-Replikatorplatte muss der Offset auf sechs Uhr liegen, es sei denn, es liegen anatomische Landmarken vor.

Der intramedulläre Kanal sollte mit einem Schwamm getrocknet werden, um eine ausreichende Trocknung vor dem Zementieren zu erreichen. Zement wird angerührt und mit einer Zementpistole in den Kanal injiziert. Dabei ist zusätzliche Zementkompression zu vermeiden, um die Gefahr einer Schaftfraktur zu minimieren.

Setzen Sie die endgültige Prothese in den Kanal ein und führen Sie die zwei Pins der Höhenlehre wieder durch das obere und untere Loch der anterolateralen Finne des Plattformschafts (*Abbildung 12*). Somit wird gewährleistet, dass die Prothese in der gleichen Höhe und Schaftversion wie der Probeschafte eingesetzt wird. Stellen Sie sicher, dass die beiden Fadenlöcher im Humerusschaft frei bleiben und kein Zement in der posterioren Nahttasche des Schafts aushärtet.

Sobald der Zement ausgehärtet ist, stellen Sie sicher, dass der Konus (sofern bereits montiert) trocken und frei von jeglichen Fremdkörpern ist.

Fixierung der Tubercula

Die Fixierung der Tubercula an der Prothese ist entscheidend für den Erfolg der Operation. Ein einwandfreies Annähen der Tubercula und sichere Fixierung werden die Chancen eines zufriedenstellenden Ergebnisses hinsichtlich Schmerzreduktion, Bewegungsumfang und Gesamtfunktion erhöhen.

In der anterolateralen Finne befindet sich ein Transplantationsfenster, um ein Zusammenwachsen der Tubercula zu ermöglichen. Setzen Sie Spongiosa vom Humeruskopf zwischen den Schaft und die Tubercula und direkt zwischen die Tubercula, um diesen Prozess zu erleichtern und eine bessere anatomische Rekonstruktion zu erreichen.

Die Grundsätze der Tuberculafixierung beinhalten:

1. zwei horizontale Nähte um jedes Tuberculum, um die Tubercula an den Schaft zu ziehen (*Abbildung 13: nur je eine dargestellt: blau und orange*),
2. zwei vertikal verlaufende Nähte vom Schaft zu jedem Tuberculum, um die Tubercula in eine Position unter der prothetischen Gelenkfläche und in Kontakt mit dem Humerusschaft zu bringen und
3. eine letzte Cerclage, die die Tubercula zusammen und an den Schaft drückt, um eine zusätzliche Stabilität zu erreichen (*Abbildung 13: rot*).

Zur Fixierung der Tubercula am Humerusschaft empfehlen wir starkes, nicht resorbierbares #5 Nahtmaterial. Der Arm sollte zur Befestigung der Tubercula etwa in 20 Grad Abduktion und in neutraler Flexion positioniert werden.

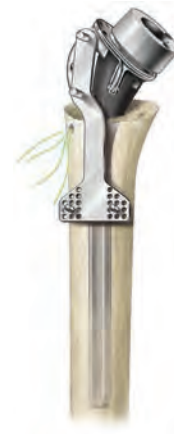

Abbildung 12
Einsetzen der endgültigen Prothese

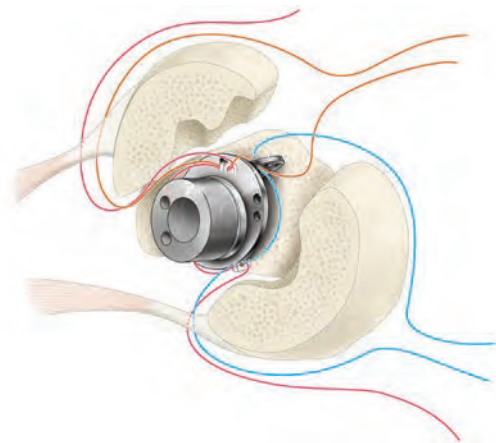
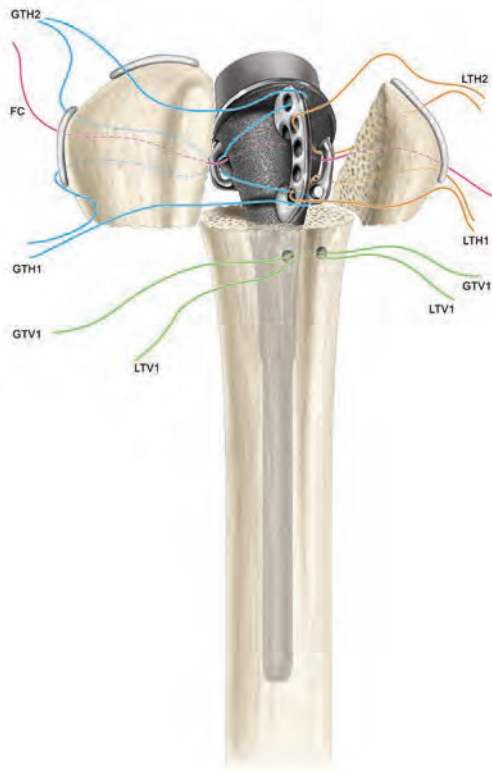


Abbildung 13
Wiederbefestigung der Tubercula



Schritt 1 a, b, c

Nahttechnik für die rechte Schulter

Schritt 1a: Um das Tuberculum majus zu befestigen, legen Sie zwei horizontale Fäden zwischen Tuberculum majus und Humerusschaft. Setzen Sie den ersten horizontalen Faden für das Tuberculum majus (GTH1) zwischen dem unteren Anteil der Infraspinatussehne an ihren Ansatz an das Tuberculum majus, durch die posteriore Lasche und durch ein inferior laterales Nahtloch der anterolateralen Finne. Den zweiten horizontalen Faden für das Tuberculum majus (GTH2) legen Sie durch den oberen Anteil des Ansatzes der Infraspinatussehne an das Tuberculum majus durch die posteriore Lasche und durch ein superolaterales Nahtloch der anterolateralen Finne.

Schritt 1b: Als nächstes ziehen Sie die finale Cerclage (FC) durch die Mitte des Infraspinatusansatzes, dann durch die posteriore Lasche und um den mittleren Anteil des Schafts. Ziehen Sie dann die finale Cerclage (FC) durch die anteriore Lasche und durch die Mitte des Subscapularissehnenansatzes.

Schritt 1c: Um das Tuberculum minus zu befestigen, legen Sie zwei horizontale Fäden zwischen Tuberculum minus und Humerusschaft. Setzen Sie den ersten horizontalen Faden für das Tuberculum minus (LTH1) durch den unteren Anteil des Ansatzes der Subscapularissehne am Tuberculum minus, dann durch die anteriore Lasche und durch ein inferior laterales Nahtloch der anterolateralen Finne. Setzen Sie den zweiten horizontalen Faden für das Tuberculum minus (LTH2) durch den oberen Anteil des Ansatzes der Subscapularissehne am Tuberculum minus, durch die anteriore Lasche und durch ein superolaterales Nahtloch der anterolateralen Finne.

Tipp: Es kann den Fixierungsprozess erleichtern, das Einbringen der horizontalen Fäden in die Sehnenansätze der Tubercula vor dem Einbringen des endgültigen Schafts vorzunehmen.

Montage des Humeruskopfes

Der endgültige Prothesenkopf wird in gleicher Ausrichtung (gemerkte Nummer) wie der Probekopf auf dem Schaft platziert und mit dem Einschläger für den Humeruskopf in exakt linearer Ausrichtung zum Konus impaktiert, um eine stabile Verklemmung des Konus zu gewährleisten.

Festziehen der Nähte

Es ist wichtig, die Spannung während des Festziehens jeder einzelnen Naht gezielt so zu steigern, dass die Tubercula nicht verrutschen. Ziehen Sie zuerst die horizontalen Fäden für das Tuberculum majus, mit dem Arm leicht nach außen rotiert, fest. Dann ziehen Sie die horizontalen Fäden für das Tuberculum minus mit dem Arm in neutraler Stellung fest.

Schritt 2a: Der Verschluss beinhaltet das Reparieren des Rotatorenintervalls mit #2 nicht-resorbierbaren Fäden. Dieser Vorgang sollte mit dem Humerus in Außenrotation durchgeführt werden, um die Möglichkeit zu minimieren, dass der Verschluss des Rotatorenintervalls die Rotation behindert.

Schritt 2b: Als nächstes nehmen Sie den ersten vertikalen Faden (LTV1) und ziehen diesen in der Nähe des Ansatzes des Rotatorenintervalls am Tuberculum minus durch den oberen Ansatz der Subscapularissehne fest.

Schritt 2c: Anschließend ziehen Sie den zweiten vertikalen Faden (GTV1) durch den Ansatz der Supraspinatussehne am Tuberculum majus fest.

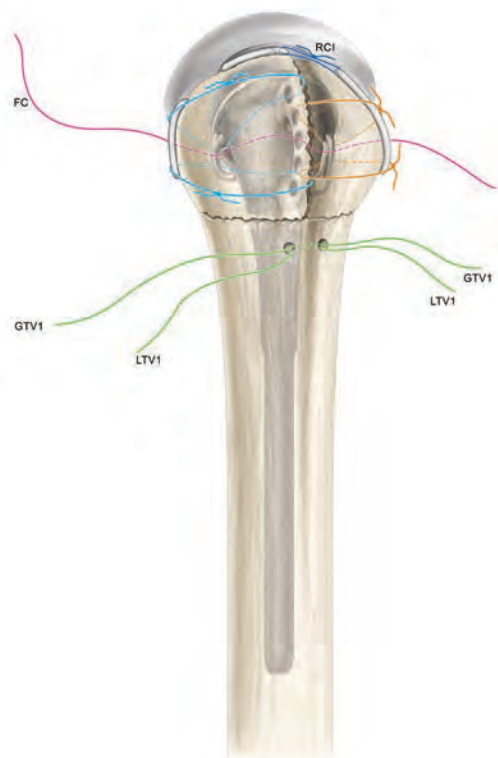
Schritt 2d: Als letzten Schritt ziehen Sie die finale Cerclage fest.

Finale Schritte

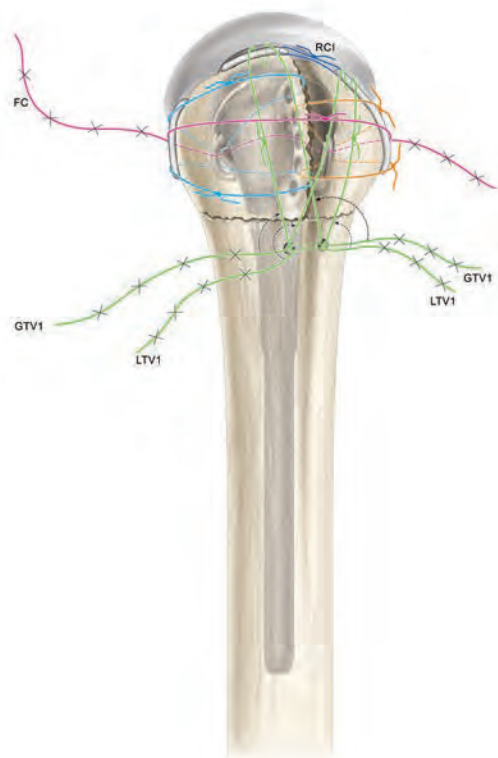
Ist die Tuberculafixierung durchgeführt, sollte die Stabilität sorgfältig überprüft werden. Der Bewegungsumfang bei Vorwärtsheben, Außenrotation, Innenrotation und Abduktion sollte ermittelt werden, um eventuelle Begrenzungen des Bewegungsumfanges festzustellen, die bei der postoperativen Rehabilitation berücksichtigt werden müssen.

Je nach Präferenz des Operateurs wird gegebenenfalls eine Drainage tief in das Deltopectorale Intervall distal/lateral aus der Haut austretend gelegt. Das Deltopectorale Intervall und das subcutane Weichteilgewebe werden mit resorbierbaren Fäden wieder verschlossen. Der Hautverschluss kann entweder durch eine Naht oder mit Klammern erfolgen. Er wird steril abgedeckt und der Oberarm wird in einer Schlinge gelagert.

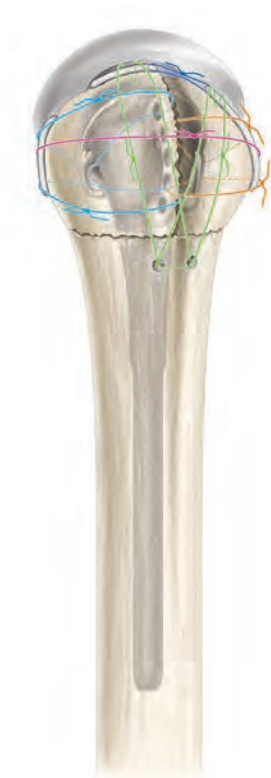Es wird dringend empfohlen, noch im Operationssaal Röntgenaufnahmen vorzunehmen. Diese sollten eine AP-Sicht der Schulter mit dem Humerus in Innenrotation (zur Brust) und maximaler Außenrotation, je nach intraoperativer Beurteilung, beinhalten. Eine axiale Ansicht ist ebenfalls sinnvoll. Röntgenaufnahmen nach diesen Maßgaben zeigen in bestmöglicher Weise die Position der Prothese sowie die der Tubercula.



Festziehen der Nähte



Schritt 2a, b, c, d



**Befestigung des
Humeruskopfes**

POSTOPERATIVE REHABILITATION

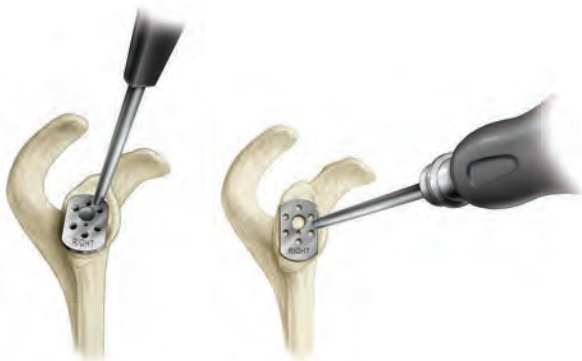Es wird empfohlen, das Rehabilitationsprogramm am Tag der Operation oder aber am ersten postoperativen Tag zu beginnen. Die Patienten beginnen mit aktiven Bewegungsübungen des Ellenbogens, des Handgelenks und der Hand sowie mit passiven Bewegungsübungen der Schulter. Die Außenrotation der Schulter sollte je nach intraoperativer Beurteilung beschränkt werden. Die Innenrotation bis zur Brust ist gestattet. Dies ist wichtig, um jegliche Überlastung der refixierten Tubercula zu verhindern, was den Heilungsprozess negativ beeinflussen könnte.

Einige Operateure verfolgen alternativ die Strategie, die Schulter über einen Zeitraum von drei bis vier Wochen nach der Operation ruhig zu stellen.

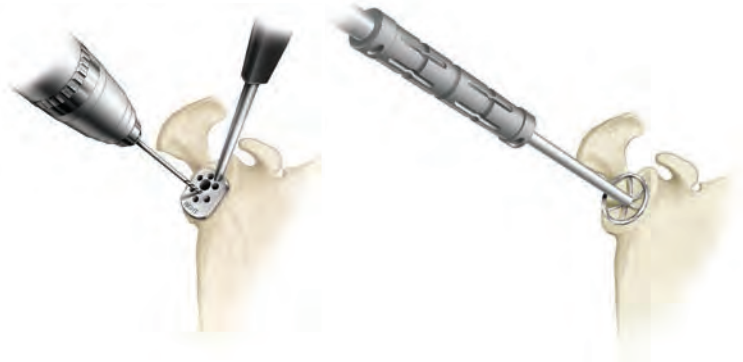POSTOPERATIVER BEWEGUNGSUMFANG

Die Übungen sollten sechs bis acht Wochen durchgeführt werden. Etwa zwei Wochen nach der OP wird eine Röntgenuntersuchung empfohlen, um die Position der Tubercula zu überprüfen. Zusätzliche Röntgenaufnahmen werden sechs bis acht Wochen nach der OP empfohlen, um den Grad der Tuberculaheilung beurteilen zu können. Ist die Tuberculaheilung ausreichend, kann die Armschlinge abgesetzt und mit aktiven Bewegungsübungen begonnen werden. Patienten sollten ermutigt werden ihren Arm für die Alltagsaktivitäten zu verwenden. Passive Bewegungsübungen mit leichtem Dehnen werden fortgeführt, um das Gesamtbewegungsausmaß zu verbessern. Acht Wochen nach der OP werden isometrische Widerstandsstärkungen des Deltamuskels und der Innen- und Außenrotatoren begonnen. Intensives Krafttraining ist nicht erlaubt, bis eine aktive Anhebung von mindestens 90° nach vorne erreicht wird. Die meisten Patienten werden während des ersten Jahres nach der Operation kontinuierliche Verbesserungen erleben, die größte Verbesserung wird allerdings in den ersten sechs Monaten auftreten.

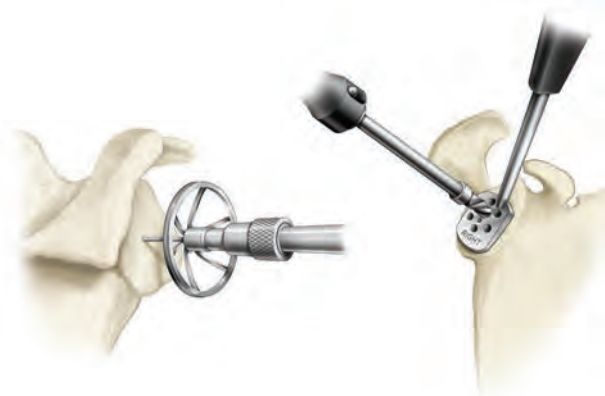EQUINOXE FRAKTUR PLATTFORM REVERSE OP-TECHNIK IM ÜBERBLICK



A Ausrichtung der Bohrlehre am inferioren Anteil des Glenoids



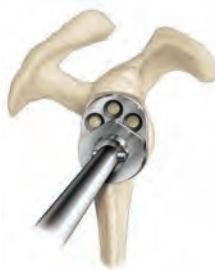B Option 1: Verwendung der Reverse Fräse mit Führungsspitze: Bohrung, Auffräsen des Glenoids und Bohren des Lochs für die Glenoidplatte



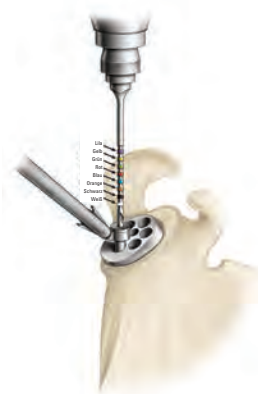C Option 2: Verwendung der kanülierten Reverse Fräsen: Setzen des K-Drahts, Fräsen des Glenoids und Bohren des Lochs für die Glenoidplatte über den K-Draht



D Einbringen von Knochen in die Glenoidplatte



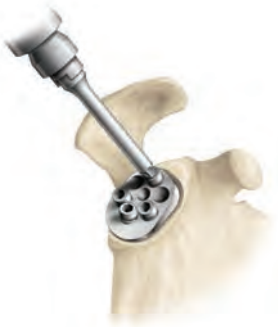E Platzierung der Glenoidplatte



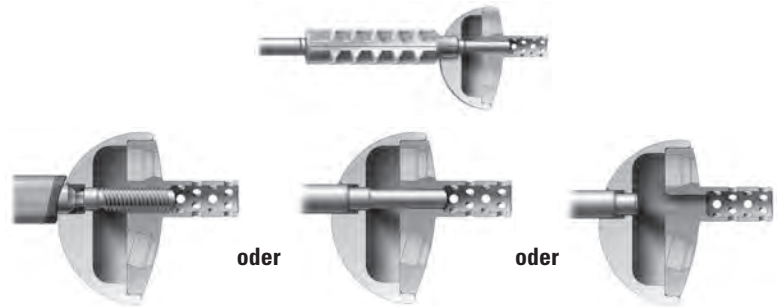
F Präparation und Messung der Kompressionsschraubenlöcher



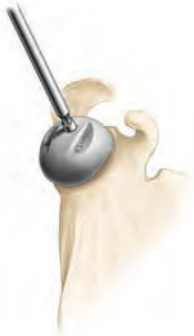G Setzen der Kompressionsschrauben



H Platzierung der Verschlusskappe



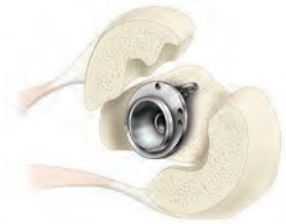I Einsetzen der Probeglenosphäre



J Probe-Glenosphäre



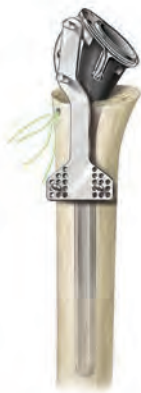K Präparation des Humeruskannals



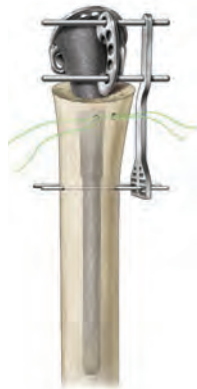L Ausrichtung der Finne auf den Sulcus intertubercularis



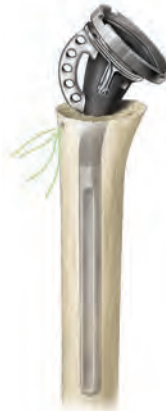M Positionierung des Probeschafts ohne Sulcus intertubercularis



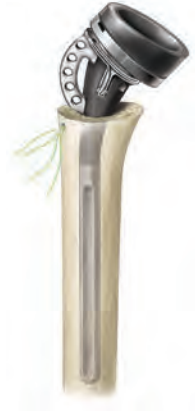N Justierung der Höhe



O Montage der Probeplatte an den Probeschaft



P Montage des Probeinlays an die Probeplatte



FRAKTUR PLATTFORM REVERSE AUSFÜHRLICHE OPERATIONSTECHNIK

INDIKATIONEN

Das Equinoxe Schulterssystem dient der Behandlung degenerativer Erkrankungen oder Frakturen des Schultergelenks bei ausgewachsenen Patienten, deren behandelnder Arzt die Total- oder Hemiarthroplastie als geeignetste Behandlungsmethode bestimmt hat.

- Die langen/Revisionschäfte, die Frakturschäfte und alle Glenoidkomponenten sind zur Fixierung mit Knochenzement vorgesehen.
- Die Press-Fit Humerusschäfte sind zur zementfreien und zementierten Anwendung vorgesehen.
- Die Humeruskomponenten des Reversesystems sind zur Verwendung mit Zement vorgesehen, können jedoch auch verwendet werden, wenn die zementfreie Humeruskomponente nach Beurteilung des Operateurs gut fixiert und stabil erscheint.
- Die Humerusköpfe werden sowohl für die zementpflichtigen als auch die zementfreien Versorgungen verwendet.

Klinische Indikationen für PRIMÄRE (P), LANGE-/REVISIONS- (L/R) und FRAKTUR PLATTFORM (F) Humeruskomponenten:

P	L/R	F	Indikationen
✓	✓	✓	Rheumatoide Arthritis, Osteoarthritis, Osteonekrose oder posttraumatische degenerative Pathologien
✓	✓		Angeborene Anomalien des ausgewachsenen Skeletts
✓			Primäre und sekundäre Nekrose des Humeruskopfes
✓		✓	Humeruskopffraktur mit Dislokation der Tubercula
✓	✓		Pathologien, bei denen eine Arthrodesse oder Resektionsarthroplastik des Humeruskopfes nicht indiziert sind
✓	✓		Revisionen von Humerusprothesen, wenn andere Versorgungen versagt haben (sofern eine adäquate Fixierung erzielt werden kann)
		✓	Dislozierte 3- oder 4-Fragment-Frakturen des oberen Humerus
	✓		Spiralfrakturen oder andere Frakturen des mittleren Humerus (in Kombination mit degenerativen Erscheinungen des Schultergelenks)
	✓		Revisionen fehlgeschlagener vorangegangener Rekonstruktionen, die eine distale Verankerung erfordern
✓	✓		Wiederherstellung der Mobilität nach vorangegangenen Verfahren (z.B. vorangegangene Fusion)

Das **Equinoxe Reverse Schulterssystem** dient der Behandlung degenerativer Erkrankungen des Schultergelenks bei gleichzeitig weitgehend zerstörter, irreparabler Rotatorenmanschette. Die sogenannte Cuff-Arthropathie bezeichnet eine Schultergelenksarthrose mit massivem, irreparablen Defekt der Rotatorenmanschette. Die Equinoxe Reverseschulter ist zudem indiziert bei einem fehlgeschlagenen glenohumeralen Gelenkersatz, der zu einer superioren Migration des Humeruskopfes geführt hat.

Der **Equinoxe Fraktur Plattformschaft** wiederum ist bei Patienten indiziert, mit

- dislozierter Drei- oder Vierfragmentfraktur des proximalen Humerus (Hemiarthroplastik),
- akuter Fraktur des proximalen Humerus mit Versagen des glenohumeralen Gelenks (dann primäre Schulterarthroplastik)
- akuter Fraktur des proximalen Humerus in Verbindung mit einer degenerativen Erkrankung des Schultergelenks bei gleichzeitig weitgehend zerstörter, irreparabler Rotatorenmanschette, die zu einer superioren Migration des Humeruskopfes geführt hat (dann inverse Schulterarthroplastik).

Der Equinoxe Fraktur Plattformschaft ist stets zementpflichtig.

KONTRAINDIKATIONEN

Die Verwendung des Equinoxe Schultersystems ist bei folgenden Bedingungen kontraindiziert:

- Osteomyelitis des proximalen Humerus oder der Scapula; bei einer systemischen Infektion oder wenn eine entfernte Sekundärinfektion zu befürchten oder diagnostiziert ist, sollte die Implantation verschoben werden, bis der Infekt ausgeheilt ist.
- Ungeeigneter oder deformierter Knochen, welcher der Prothese keine ausreichende Fixierung und Abstützung bieten würde.
- Neuromuskuläre Störungen, welche keine Kontrolle über das Gelenk zulassen.
- Signifikante Verletzungen des Plexus brachialis.
- Nicht funktionsfähiger M. deltoideus.
- Erhöhte Wahrscheinlichkeit eines frühen Prothesenversagens, bedingt durch Alter, Gewicht oder Aktivitätsgrad des Patienten.
- Der Patient ist nicht bereit oder in der Lage, den postoperativen Anweisungen zu folgen.
- Missbrauch von Alkohol, Drogen oder anderen Substanzen.

Jede Erkrankung, welche die Funktion oder Lebensdauer des Implantats negativ beeinflussen könnte.

PRÄOPERATIVE PLANUNG

Nach einer gründlichen Anamnese und Funktionskontrolle sollten Röntgenbilder zur Beurteilung der Verengung des glenohumeralen Zwischenraums, ossärer Deformitäten und Abrieb des Glenoids erstellt werden. Eine CT Aufnahme hilft, die Knochenqualität zu beurteilen und liefert weitere Hinweise auf knöcherne Veränderungen im Gelenk. Zusätzlich kann mittels MRT bei Bedarf die Weichteilsituation untersucht werden. Für die präoperative Planung und zur Bestimmung der Größen stehen Röntgenschemata des Humerus- und Glenoidkomponenten zur Verfügung.

PATIENTENLAGERUNG

Der Patient sollte in Rückenlage auf dem OP-Tisch gelagert werden. Für eine modifizierte „Beach Chair“-Position wird der Kopfteil des Tisches um 30 Grad erhöht. Eine kleine Nackenrolle kann lateral hinter die zu operierende Schulter positioniert werden. Damit der Oberarm ohne Einschränkungen durch den OP-Tisch in maximale Streckung gebracht werden kann, wird der Patient am Rand des Tisches gelagert. Als Alternative kann eine „Captain's Chair“ oder ähnliche Lagerung für die Patientenposition gewählt werden. Um jegliche Lagerungsänderungen des Patienten während der Operation zu vermeiden, sollte der Patient am OP-Tisch fixiert werden.

Um einen vollständigen Zugang zum Operationsgebiet und volle Mobilität während der Operation zu haben, sollte der ganze Oberarm vorbereitet und abgedeckt werden. Als Zugang kann je nach Präferenz des Operateurs und der klinischen Parameter ein deltopektoraler oder superolateraler Weg gewählt werden.

OPERATIVER ZUGANG

Deltopektoraler Zugang

Ein gradliniger deltopektoraler Schnitt wird von der Spitze des Processus Coracoideus nach distal und lateral bis zur Insertion des M. deltoideus geführt. Medial und lateral werden subkutane Gewebelappen geschaffen, um die tieferen Muskelschichten zu exponieren.

Das deltopektorale Intervall wird durch Lokalisierung der V. cephalica identifiziert. Die V. cephalica wird normalerweise mit dem M. deltoideus nach lateral präpariert. In einigen Fällen ist es jedoch leichter die V. cephalica nach medial mit dem Pectoralis majus zu mobilisieren. In beiden Fällen sollte bedacht werden, die V. cephalica während der gesamten Operation zu schützen.

Der subdeltoide Raum wird freigelegt und der Pectoralis majus mobilisiert. Die conjoint tendons werden identifiziert und die Faszie clavipectoralis wird an der medialen Grenze von den conjoint tendons abgetrennt. Das Frakturhämatom wird normalerweise sichtbar, nachdem die Faszie clavipectoralis abgetrennt wurde. Die Muskeln der conjoint tendons und der Pectoralis majus werden nach medial und der M. deltoideus nach lateral mobilisiert. Am leichtesten kann dies mit einem selbstspreizenden Hebel durchgeführt werden. Nachdem das Frakturhämatom entfernt wurde, lassen sich die tieferen Strukturen darstellen. Die Bizepssehne sollte identifiziert und mit einem Faden markiert werden. Die Bizepssehne erleichtert die Orientierung zum Tuberculum majus und minus.

Superolateraler Zugang

Ein superolateraler Einschnitt wird von der anterioren Kante des Akromions quer bis nach posterolateral vorgenommen. Durch subkutane Ablösungen werden medial und lateral großzügige Weichteilgewebelappen geschaffen. Das Intervall zwischen den anterioren und mittleren Anteilen des Deltamuskels wird identifiziert und superior über die Spitze des Akromions erweitert. Dadurch wird der anteriore M. deltoideus von seinem Akromionansatz zusammen mit der Ansatzstelle des Ligamentum coracoacromiale abgelöst. Das Intervall wird bis 4 cm distal des Akromions präpariert, um möglichen Verletzungen des N. axillaris vorzubeugen. Das ermöglicht einen Zugang zum subacromialen Bereich, welcher gewöhnlich mit fibrösem und Bursagewebe gefüllt ist, das entfernt werden sollte, um den Humeruskopf zu erreichen.

Das Tuberculum minus befindet sich medial der Bizepssehne und das Tuberculum majus befindet sich superior und lateral. Jedes der Tubercula sollte für eine leichtere Mobilisierung mit einem #2 Faden markiert werden. Die Fäden sollten an den Sehnenansätzen fixiert werden, da hier in der Regel der stabilste Bereich ist: Das Setzen der Fäden durch die Tubercula hingegen kann zu Frakturen führen und wird daher nicht empfohlen. Das Tuberculum minus wird mobilisiert und nach medial gezogen, während das Tuberculum majus nach lateral und superior gezogen wird, um das Gelenk sehen zu können.

Bei Vierfragmentfrakturen ist das Gelenksegment in der Regel frei von Weichteilanhängen und leicht zu entfernen. Das Ligamentum coracoacromiale sollte ab seiner Ansatzstelle am Coracoid bis zum Ansatz am Akromion identifiziert werden. Wenn möglich, belassen Sie das Ligamentum, denn es trägt sehr zur anterior-superioren Stabilität bei.

Wenn das Gelenksegment entnommen ist und die Tubercula zur Seite mobilisiert sind, sollte die Glenoidgelenkfläche inspiziert werden, um Vorstufen von degenerativen Veränderungen oder Verletzungen erkennen zu können. In der Regel ist die Glenoidoberfläche jedoch noch intakt. Der N. axillaris kann in der Regel am anterior-inferioren Anteil des Glenoids getastet werden. Der Fortbestand des N. axillaris kann durch den „Zug-Test“ bestätigt werden, welcher darin besteht den Nerv dort abzutasten, wo er an der Unterseite des Deltamuskels den Humerushals umrundet und inferior zum Glenoid verläuft. Leichte Zugbewegungen ermöglichen die Beurteilung der Unversehrtheit. Jetzt sollte der Humerus in Streckung gebracht werden, um den proximalen Anteil des Humerusschafts zu exponieren.

GLENOIDPRÄPARATION

Darstellung des Glenoids

Für die Glenoiddarstellung stehen Retraktoren zur Verfügung. Ein posteriorer Glenoidretraktor (z. B. **Wolfe Retraktor**) sollte für das Dislozieren des proximalen Humerus nach posterior gewählt werden. Ein Ein- oder Zweipunkt Retraktor wird anterior entlang des Glenoidhalses platziert. Um das Glenoid herum werden superior und inferior Hohmann Retraktoren positioniert.

Das Labrum glenoidales wird in der Zirkumferenz eröffnet, um die gesamte Oberfläche des Glenoids darzustellen. Jegliche Reste der Bizepssehne sollten ebenfalls entfernt werden. Häufig befindet sich noch eine beachtliche Menge von Gewebe um das Glenoid, das aus Bursagewebe und Sehnenresten der Rotatorenmanschette besteht. Diese Weichteilreste sollten für eine bessere Übersicht reseziert werden. Ein superiores, anteriores und inferiores Kapselrelease sollten für die Darstellung und die Mobilisierung durchgeführt werden. Ein posteriores Kapselrelease könnte das Hebeln des proximalen Humerus nach posterior erleichtern, um eine bessere Glenoiddarstellung zu erhalten.

Jetzt werden der Grad und die Position des Glenoidverschleißes deutlich. Der Verschleiß sollte sorgfältig und vollständig begutachtet werden, damit das Glenoidfräsen mit der richtigen Orientierung durchgeführt werden kann und so eine korrekte Positionierung der Glenoidkomponenten ermöglicht wird. Die Darstellung des Glenoids kann ebenfalls durch spezifische Hebel erleichtert werden. Für einen deltopektoralen Zugang ist ein posteriorer Glenoidretraktor essentiell. Der **gegabelte Retraktor**, der dem Instrumentarium beiliegt, kann hierfür hilfreich sein. Der beiliegende große **Darrach Retraktor** kann ebenfalls verwendet werden. Hebelnde Haken sollten anterior, superior und inferior platziert werden, um den Glenoidrand freizulegen.

Wenn ein superiorer Zugang verwendet wird, ist das inferiore Kapselrelease besonders wichtig. Der gegabelte Retraktor kann dann inferior platziert werden, um den proximalen Humerus für die Glenoiddarstellung nach posterior-inferior zu hebeln. Hebelnde Haken sollten wie beschrieben anterior, superior und posterior platziert werden.

Hinweis: Auch wenn die Equinox Glendplatte nicht in inferiorer Neigung fixiert werden muss, sollte sie keinesfalls in superiorer Neigung implantiert werden. Eine neutrale Position ist ideal.

Fräsen des Glenoids

Das Equinoxsystem bietet zwei Möglichkeiten der Glenoidpräparation: Der Fräsvorgang kann 1) mit der **Fräse mit Führungsspitze** oder 2) mit der **kanülierten Fräse** (Abbildung 14 a, b) durchgeführt werden. Bei den kanülierten Fräsen erfolgt der Fräsvorgang über einen 2 mm K-Draht, wodurch der Operateur hochpräzise arbeiten kann.



Abbildung 14 a
Fräse mit Führungsspitze



Abbildung 14 b
Kanülierte Fräse

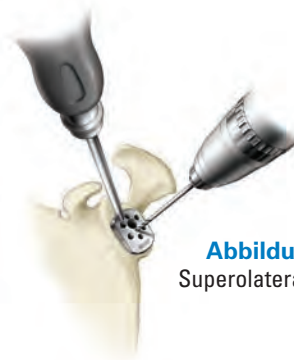


Abbildung 15 a
Superolateraler Zugang

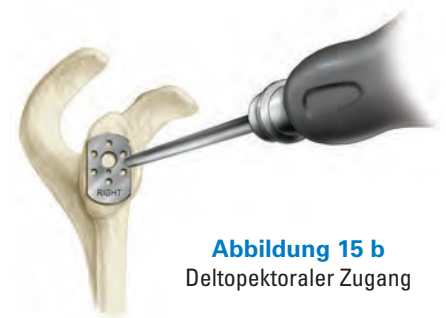

Abbildung 15 b
Deltopektoraler Zugang

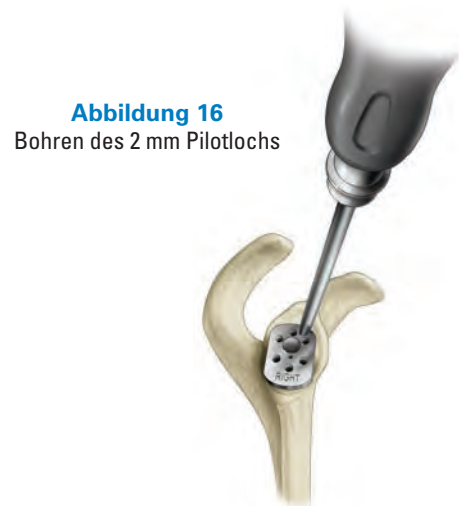

Abbildung 16
Bohren des 2 mm Pilotlochs

Abbildung 17
Anschluss an den
Glenoidhandgriff

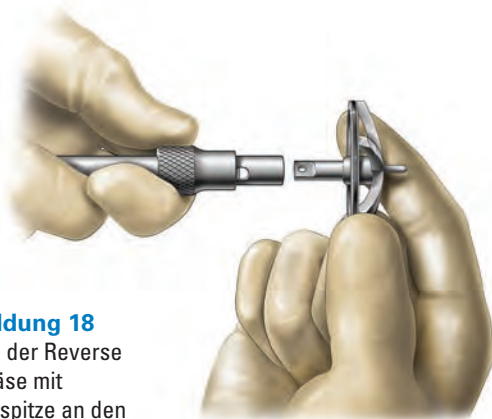

Abbildung 18
Montage der Reverse
Fräse mit
Führungsspitze an den
Handgriff

Unabhängig von der gewählten Fräsoption besteht nach Entfernen aller inferioren Osteophyten der erste Schritt in der Ausrichtung des **inferioren Teils** der **Glenoidbohrlehre** am **inferioren** Aspekt des natürlichen Glenoids (*Abbildung 15 a, b*). Dadurch wird sichergestellt, dass die Glenosphäre bezüglich superiorer/inferiorer Position wie gewünscht platziert wird. Tasten Sie den anterioren Glenoidhals, um den Winkel für das Glenoidfräsen zu bestimmen.

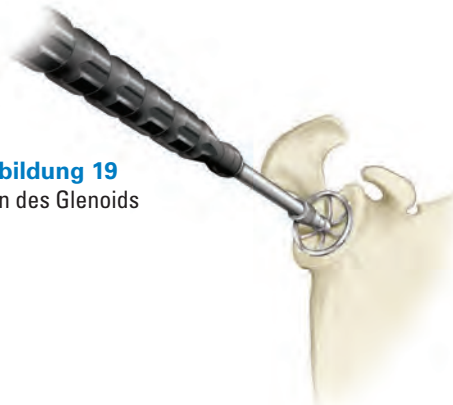
Hinweis: Für die beiden unterschiedlichen Zugänge (*deltapektoral* oder *superolateral*) stehen zwei Griffausrichtungen der Glenoidbohrlehre zur Verfügung.

Fräsen mit Führungsspitze

Bei Verwendung der Fräse mit Führungsspitze wird ein 2 mm Pilotloch zentral als Fräsachse ins Glenoid gebohrt (*Abbildung 16*). Für alle Fräsertypen steht die **Reverse Starterfräse** zur Verfügung, mit der die Präparation beginnt. Schließen Sie den Handgriff mit einem Jacobs® Bohrfutter an das Handstück (*Abbildung 17*). Schließen Sie dann die **modulare Reverse Starterfräse mit Führungsspitze** in der gewünschten Größe an den **Handgriff** (*Abbildung 18*).

Die Fräserspitze wird in das gebohrte Führungsloch gesetzt und das Glenoid wird schrittweise aufgefräst, bis alle zuvor identifizierten Glenoiderosionen korrigiert sind und die Glenoidoberfläche eine gleichmäßige Kontur erhalten hat (*Abbildung 19*). Das Fräsen beginnt mit der Reverse Starterfräse und wird bis zur gewünschten Größe der Glenosphäre mit der 38 mm, 42 mm und 46 mm Fräse fortgeführt. **Es ist entscheidend, schon jetzt bis zu der Größe der größtmöglichen Glenosphäre, die der Operateur in Betracht zieht, aufzufräsen, um sicherzustellen, dass die später gewählte Glenosphäre ohne ein peripheres Knochenimpingement auf das präparierte Glenoid passt (d. h. während der Probereposition ist kein Vergrößern der Glenosphäre mehr möglich, wenn das zur Glenoidgröße korrespondierende Fräsen nicht zuvor durchgeführt worden ist, da die Glenoidplatte dann schon am Glenoid fixiert ist).** Die Farbmarkierungen der Fräser stimmen mit den drei Größen der Glenosphären, wie in Tabelle 1 (*Seite 22*) beschrieben, überein.

Abbildung 19
Fräsen des Glenoids



Fräsen mit kanülierten Fräsen

Bei der Verwendung kanülierter Fräsen wird wiederum der **inferiore Teil** der **modularen Glenoidbohrlehre** am **inferioren Aspekt des natürlichen Glenoids** ausgerichtet. Bringen Sie den 2 mm K-Draht durch das 2 mm Pilotloch der Glenoidbohrlehre in den Knochen ein und montieren Sie die modulare kanülierte Fräse der gewünschten Größe an den modularen Handgriff (*Abbildung 20*). (Achten Sie auf die Farbmarkierung der Fräsen.) Das Fräsen beginnt mit der Reverse Starterfräse und wird mit den 38 mm, 42 mm und 46 mm Fräsen fortgeführt, wobei die final verwendete Größe von der Größe der zu implantierenden Glenosphäre abhängig ist. Das Glenoid wird mit schrittweise ansteigenden Größen über den K-Draht hinweg aufgefräst, bis bestehende Erosionen korrigiert sind und auf der Glenoidoberfläche eine gleichmäßige Kontur hergestellt wurde (*Abbildung 21*).

Es ist entscheidend, schon jetzt bis zu der Größe der größtmöglichen Glenosphäre, die der Operateur in Betracht zieht, aufzufräsen, um sicherzustellen, dass die später gewählte Glenosphäre ohne ein peripheres Knochenimpingement auf das präparierte Glenoid passt (d. h. während der Probereposition ist kein Vergrößern der Glenosphäre mehr möglich, wenn das zur Glenoidgröße korrespondierende Fräsen nicht zuvor durchgeführt worden ist, da die Glenoidplatte dann schon am Glenoid fixiert ist). Die Farbmarkierungen der Fräsen stimmen mit den drei Größen der Glenosphären, wie unten in *Tabelle 1* beschrieben, überein.

Bohren des Hohlzapfenlochs mittels Bohrlehre

Nachdem das Fräsen abgeschlossen ist, wird nochmals der **inferiore Anteil** der Glenoidbohrlehre am **inferioren Anteil** des Glenoids ausgerichtet (d. h. gleiche Position wie beim Bohren des Führungslochs). Das Hohlzapfenloch wird zur Vorbereitung des Glenoids für die Glenoidplatte gebohrt (*Abbildung 22 und 23*). Der Hohlzapfenbohrer hat einen Durchmesser von 7,3 mm. Der Hohlzapfen ist konisch und variiert im Durchmesser von 7,5 mm am Ende bis zu 8,1 mm an der Stelle, an der er mit der Platte verbunden ist.

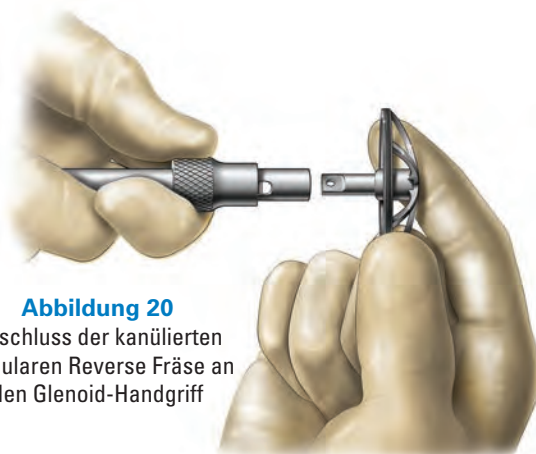

Abbildung 20
Anschluss der kanülierten modularen Reverse Fräse an den Glenoid-Handgriff

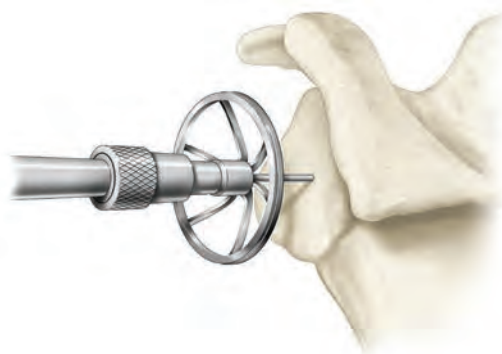


Abbildung 21
Fräsen des Glenoids

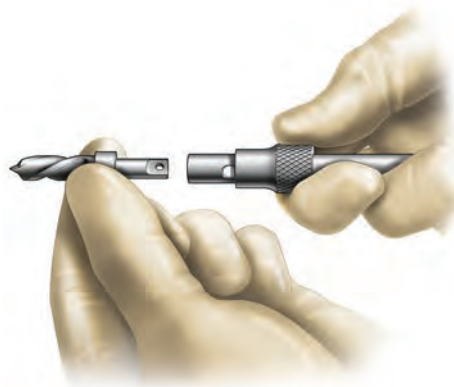


Abbildung 22
Montage des Hohlzapfenbohrers an den modularen Handgriff

Tabelle 1

Farbe der Fräsen und Probeimplantate

Größe	Farbe der Fräsen und Probeimplantate
38	Blau
42	Gelb
46*	Orange

* nur auf Anfrage

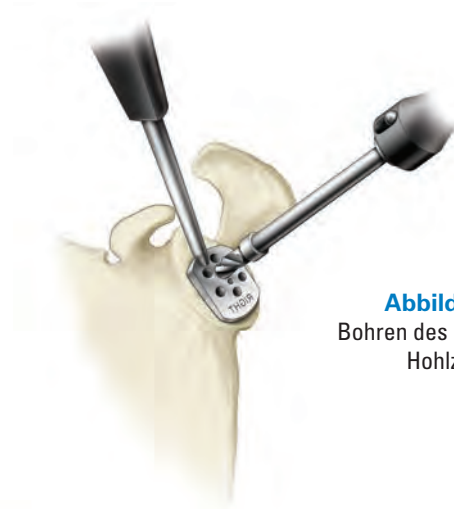


Abbildung 23
Bohren des Lochs für den
Hohlzapfen



Abbildung 24
Montage der Glenoidplatte mit
dem Knochenmaterial

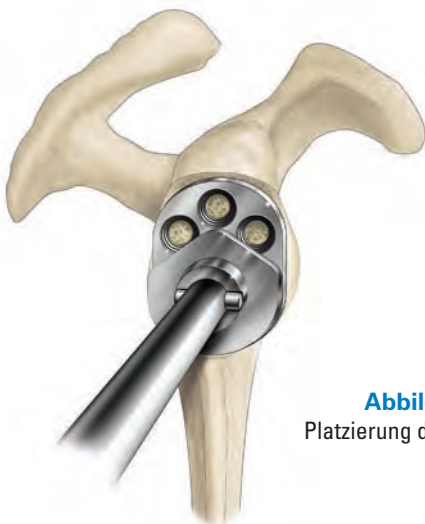

Abbildung 25
Platzierung der Glenoidplatte

Einsatz von Knochenmaterial im Hohlzapfen

Es gibt zwei Möglichkeiten Knochenmaterial im Hohlzapfen zu platzieren (*Abbildung 24*).

1. Verwenden Sie die **Spongiosafräse für den Hohlzapfen**, um eine 6 mm Autograft-Knochensäule vom Humeruskopf oder einer anderen geeigneten Lokalität zu gewinnen und platzieren Sie den Knochen direkt in den Hohlzapfen.
2. Platzieren Sie Allograft mithilfe einer Spritze oder zerbröselten Autograft mit der Hand im Hohlzapfen.

Hinweis: Achten Sie darauf, dass kein Knochenmaterial in das Schraublochgewinde eintritt. Knochenmaterial im Gewindengang könnte eine gute Schraubverbindung verhindern.

Implantation der Glenoidplatte

Sobald das Loch für den Hohlzapfen gebohrt ist, wird die Glenoidplatte auf den **Glenoidplatteneinsetzer** gesetzt und unter Beachtung der richtigen Rotationsposition in Position gepresst (**d. h. die Platte sollte in Richtung der superior/inferioren Achse des Glenoids orientiert werden**) (*Abbildung 25*). Das Einsetzinstrument ist auf die **untere Hälfte** der Glenoidplatte so aufzusetzen, dass der zentrale Pin in das zentrale Gewindeloch und die peripheren Zapfen in die unteren äußeren Löcher der Glenoidplatte treten.

Von den sechs möglichen Schraubenlöchern werden die vier ausgewählt, die die bestmögliche Fixierung und Stabilisierung der Glenoidplatte versprechen. Bei primären Reverse Schultern werden in der Regel unter Beachtung der Anatomie des Glenoids das superiore und die drei inferioren Löcher verwendet. Die beiden peripheren Löcher am superioren Anteil der Platte sind für Revisionsfälle vorgesehen, bei denen der ursprüngliche Glenoidknochen beeinträchtigt ist (Abbildung 26).

Die ausgewählten Löcher werden mit der **Glenoidbohrlehre** und dem **3,2 mm Bohrer** (Abbildung 27) gebohrt. Messen Sie die Tiefen der einzelnen Löcher entweder mit dem farbmarkierten Bohrer oder mit dem traditionellen Tiefenmesser. Jedes Loch erlaubt bis 30 Grad Winkelvariabilität, sodass die Orientierung der Schrauben nach möglichst stabiler Knochensubstanz gewählt werden kann.

Hinweis: Der Hohlzapfen der Glenoidplatte limitiert die Winkelvielfalt bei den anterioren, posterioren und superioren Schrauben auf 20 Grad.

Die inferiore Schraube sollte entlang des inferioren Scapulahalses und die superiore Schraube sollte entlang der Basis des Coracoids geführt werden (Abbildung 28). Die anterioren und posterioren Schrauben sollten dort eingeführt werden, wo der Operateur die beste Knochensubstanz erwartet. Dabei ist darauf zu achten, nicht in den zentralen Hohlzapfen der Glenoidplatte zu bohren.

Die 4,5 mm **Kompressionsschrauben** stehen in Längen zwischen 18 und 46 mm in 4 mm Schritten zur Verfügung (Tabelle 2). Diese werden zur Fixierung und Kompression der Glenoidplatte an das Glenoid in die Bohrlöcher gesetzt. Wenn die Schrauben maschinell eingeführt werden, ist Vorsicht geboten; die letzten Umdrehungen sollten per Hand erfolgen, um die Fixierung zu maximieren. Ein **Ratschenschraubendreher** liegt dem Instrumentarium bei, um das Einsetzen und Festziehen der Schrauben zu erleichtern.

Wenn alle Kompressionsschrauben festgezogen sind, werden **Verschlusskappen** auf jede Schraube aufgesetzt. So werden die Kompressionsschrauben in ihrem Winkel fixiert und am Herausdrehen gehindert. **Jede Verschlusskappe wird senkrecht zur Platte eingeschraubt, außer der inferioren, die in 15 Grad superiorer Neigung eingeschraubt werden muss** (Abbildung 29).

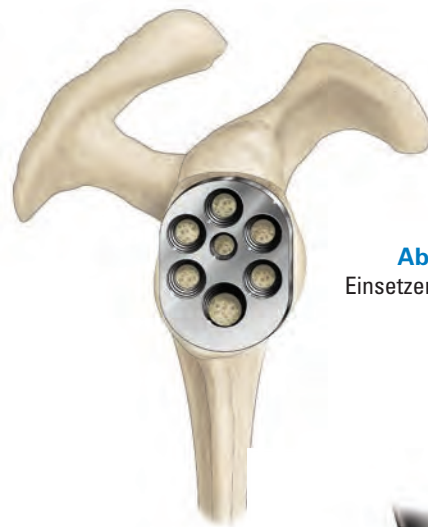


Abbildung 26
Einsetzen der Glenoidplatte

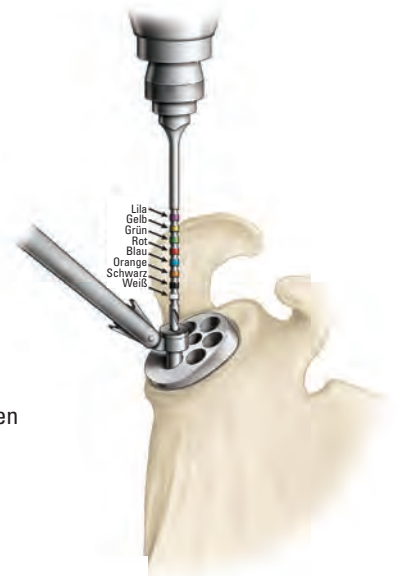

Abbildung 27
Bohren des inferioren Lochs

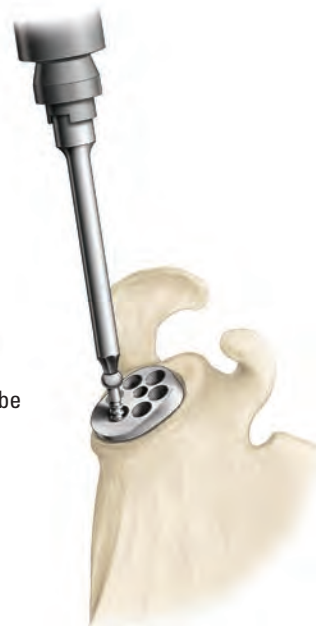
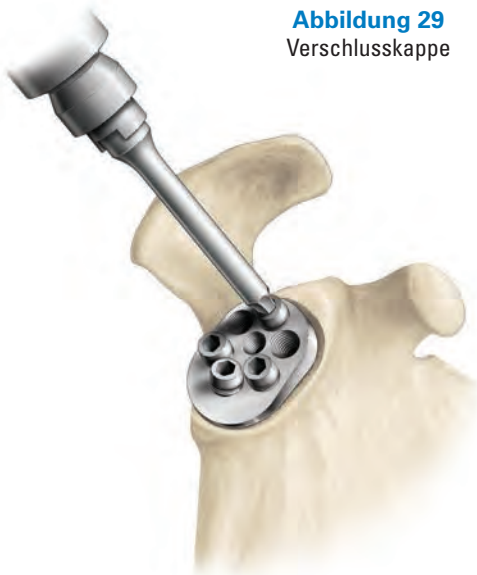
Abbildung 28
Einsetzen der Schraube

Tabelle 2
Kompressionsschrauben

Länge (mm)	Durchmesser (mm)	Farbkodierung
18	4,5	Weiß
22	4,5	Schwarz
26	4,5	Orange
30	4,5	Blau
34	4,5	Rot
38	4,5	Grün
42	4,5	Gelb
46	4,5	Lila

Abbildung 29
Verschlusskappe



Einsetzen der Probeglenosphäre

Eine adäquate Glenoiddarstellung und insbesondere posteriore Exposition des Glenoids zu erreichen, ist entscheidend für diesen Schritt. Der posteriore Glenoidhaken, der dem Set beiliegt, kann helfen, den zur Implantation der **Glenosphäre** notwendigen Freiraum zu schaffen.

Es gilt, die größtmögliche Glenosphäre basierend auf dem Zugang und der gewölbten coracoacromialen Anatomie zu implantieren. Vergewissern Sie sich, dass während des Fräsprozesses bis auf diese Größe aufgefräst wurde. **Beachten Sie, dass im Gegensatz zu kreisrunden Basisplatten die anatomische Form der Equinoxe Glenoidplatte festlegt, dass die Glenosphäre nur in einer spezifischen Richtung einzusetzen ist (d. h. an der superior/inferioren Achse des Glenoids ausgerichtet).**

Methode A: Zur Rotationskontrolle wird der Handgriff des Glenosphäreneinsatzers an die apikale Öffnung der Glenosphäre montiert. Führen Sie die Spitze des Führungsstabs durch den Handgriff und durch die Glenosphäre in die Glenoidplatte. Am Führungsstab des Einsatzers befinden sich Lasermarkierungen entsprechend der drei Glenosphärengößen. Diese dienen als Anhaltspunkt dafür, ob die Glenosphäre vollständig in die Basisplatte eingesetzt wurde. Weitere Lasermarkierungen dienen dem Operateur als Orientierungshilfe für die korrekte Ausrichtung der Glenosphäre. Nach vollständiger Platzierung wird der Einsetzer abgenommen und die Glenosphäre dabei manuell fest in ihrer Position gehalten (*Abbildung 30 a*).

Methode B: Universal Glenosphäreneinsetzer mit Klemme: Zur Befestigung der Klemme ist der Haken in die anteriore Aussparung der Glenosphäre zu setzen. Auf diese Weise wird eine Rotationskontrolle der Glenosphäre ermöglicht. Die Verriegelungsschraube kann entweder vor Montage der Klemme eingesetzt oder nach deren Platzierung durch die Klemme hindurch eingebracht werden. Nach der Befestigung des Einsatzers an der Glenosphäre wird der Sechskantschraubendreher durch die Klemme hindurch in den Kopf der Verriegelungsschraube gesetzt. Auf diese Weise bleibt die Glenosphäre beim Setzvorgang in ihrer Position. Bei der Platzierung der Glenosphäre auf die Glenoidplatte dient die Verriegelungsschraube als Führung und sichert die korrekte Ausrichtung der Implantateinheit in Relation zum zentralen Gewindeloch bzw. Hohlzapfen mit Knochenersatzmaterial. Nach vollständiger und korrekter Platzierung der Glenosphäre wird die Schraube so weit eingebracht, dass diese eine Verriegelung der Einheit bewirkt (*Abbildung 30 b*).

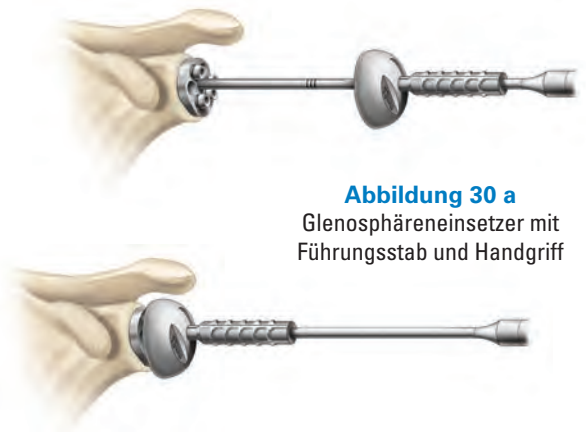

Abbildung 30 a
Glenosphäreneinsetzer mit Führungsstab und Handgriff

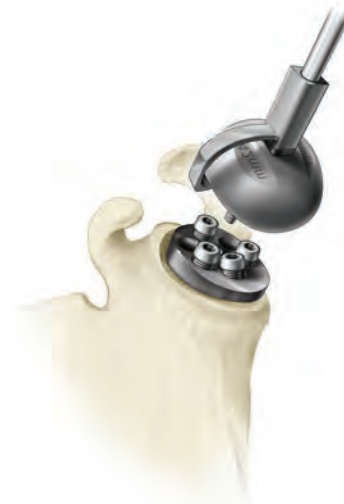


Abbildung 30 b
Universal Glenosphäreneinsetzer mit Klemme



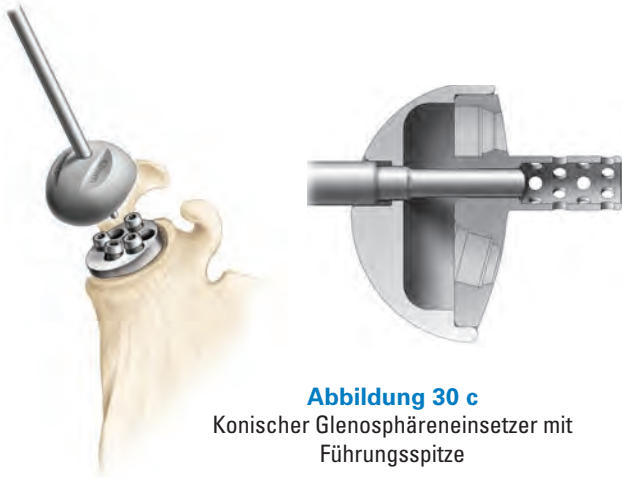

Abbildung 30 c
Konischer Glenosphäreinsetzer mit
Führungsspitze

Methode C: Konischer Glenosphäreinsetzer mit Führungsspitze: Montieren Sie den T-Griff an den Einsetzer und richten Sie diesen auf die Nord-Süd-Achse der Glenosphäre aus, um sicherzustellen, dass die Glenosphäre an der Glenoidplatte orientiert ist. Die Führungsspitze passt in die Basisplatte und unterstützt die korrekte Ausrichtung der Glenosphäre auf der Basisplatte. Sobald die Glenosphäre ordnungsgemäß auf der Basisplatte sitzt, wird die Glenosphäre manuell fixiert, um ihre korrekte Position beim Entfernen des Einsetzers zu sichern. Schlagen Sie den Glenosphäreinsetzer nicht ein, nachdem die Glenosphäre auf der Basisplatte sitzt (*Abbildung 30 c*).

Methode D: Konischer Glenosphäreinsetzer: Setzen Sie den konischen Glenosphäreinsetzer genauso auf wie den konischen Glenosphäreinsetzer mit Führungsspitze. Dieses Einsetzinstrument sichert Rotationsstabilität und axiale Führung. Da das Instrument kanüliert ist, können Sie zur Unterstützung einen 1,5 mm Führungs- oder K-Draht in den Hohlzapfen der Glenoidplatte einführen (*Abbildung 30 d*).

Letztendlich wird die Probeglenosphäre mit der Glenosphärensicherungsschraube an die Glenoidplatte geschraubt, um ein Entkoppeln der Glenosphäre während der Probereposition zu verhindern.

Hinweis: Beim Einschrauben der Verriegelungsschraube der Glenosphäre ist zu beachten, dass sich die Schraubenöffnung nicht auf dem Pol der Glenosphäre befindet, wodurch es so aussehen kann, als ob die Schraube außerhalb der Achse verläuft. Dies liegt daran, dass die Schraube senkrecht zur Basisplatte eingeschraubt wird, jedoch nicht senkrecht zur Öffnung der Glenosphäre (*Abbildung 31*).

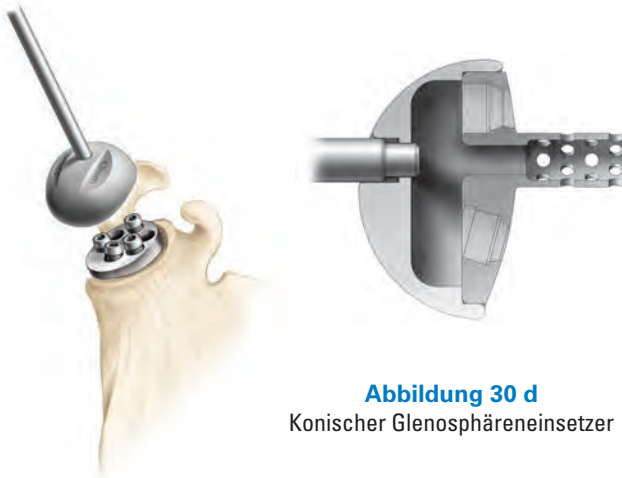

Abbildung 30 d
Konischer Glenosphäreinsetzer

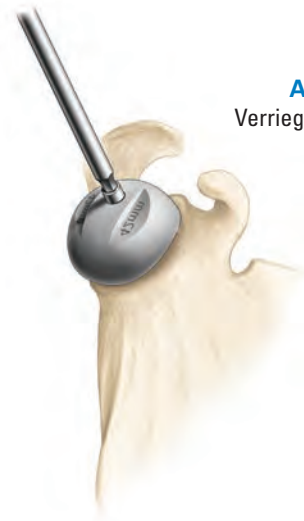

Abbildung 31
Verriegelungsschraube der
Glenosphäre

HUMERUSPRÄPARATION

Beginnend mit der 7 mm Fräse wird der Markkanal mit Knochenfräsen ansteigender Größen präpariert, bis endostal ein kortikaler Kontakt hergestellt ist (*Abbildung 32*). Um ein übermäßiges Aufreiben des Markkanals zu vermeiden, ist der bei der präoperativen Schablonenmessung bestimmte Schaftdurchmesser zu berücksichtigen. Die Kerbe an der spiralförmigen Schneide der 7 mm Fräse zeigt die korrekte Tiefe für den Schaft an, damit dieser distal optimal eingepasst werden kann. Bei allen größeren Fräsen stellt der proximale Rand der Schneide die Tiefenmarkierung dar (die 8,5 mm, 10,5 mm und 12,5 mm Frakturhäfte sind 20 mm länger als der 6,5 mm Schaft).

Die Verwendung eines Zementstoppers wird je nach Präferenz des Operateurs entschieden. Die richtige Größe eines Zementstoppers wird auf jeden Fall die Verteilung des Zements optimieren. Wird ein Zementstopper verwendet, ist es von Vorteil, den Zementstopper nach dem Bohren, aber bevor die **Positionierungshilfe für den Fraktur Plattformschaft** an den Humerus gesetzt wird, in den Kanal zu setzen, um Interferenzen mit den K-Drähten zu verhindern.

Probeimplantation Fraktur Plattformschaft

Wählen Sie den **Probeschaft** auf Basis des zuletzt verwendeten Bohrers. Stellen Sie sicher, die richtige Seite zu verwenden (d. h. „rechts“ oder „links“).

Retrotorsion bei sichtbarem distalen Sulcus intertubercularis

Die Retrotorsion wird durch Ausrichtung der anterolateralen Finne des Probeschafts am posterioren Anteil des distalen Sulcus intertubercularis eingestellt (*Abbildung 33*). Analysen von Daten aus anatomischen Studien mit Humeruspräparaten haben gezeigt, dass das Platzieren der Finne im posterioren Anteil des Sulcus intertubercularis ebenso genaue Ergebnisse erzielt wie die traditionelle Technik mit einem zuvor ausgewählten relativ zur Epikondylenachse festgesetzten Winkel.¹

Retrotorsion bei nicht sichtbarem distalen Sulcus intertubercularis

In der Regel ist der distale Anteil des Sulcus intertubercularis noch sichtbar. Sollte dies nicht der Fall sein, kann die Standardtechnik - das Implantat in 20° Retrotorsion zum Unterarm auszurichten - verwendet werden. In dieser Situation sollte der Operateur den **Schafteinschläger** auf das Probeimplantat setzen und die **Retrotorsionslehre** anschrauben. Durch Ausrichten der Retrotorsionslehre parallel zum Unterarm wird der Schaft in 20° Retrotorsion platziert (*Abbildung 34*). Es sollte eine Markierung an der Kortikalis des Humerus gesetzt werden, die mit der anterolateralen Finne des Implantats übereinstimmt, um die 20° Retrotorsion während der Implantation sicherzustellen.



Abbildung 32
Fräsen des Humeruskanals

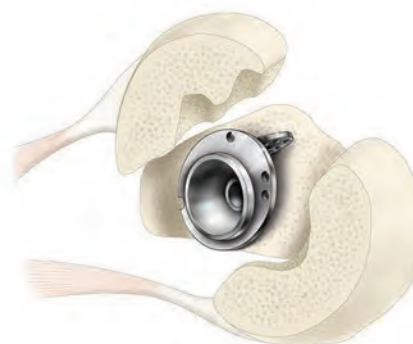


Abbildung 33
Ausrichtung der Finne auf den
Sulcus intertubercularis



Abbildung 34
Einsetzen des Probeschafts

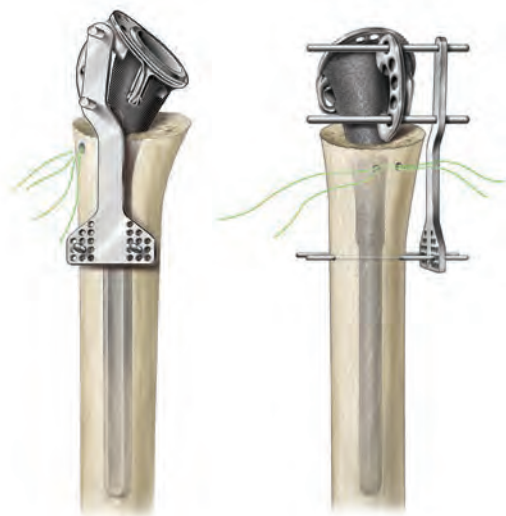


Abbildung 35
Erhalt der Höhe

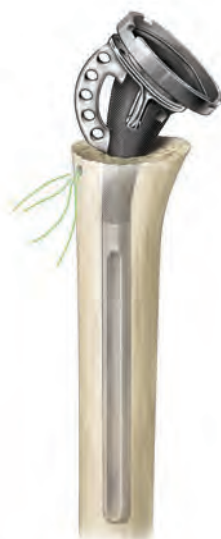

Abbildung 36
Montage der Humerus-
Probeadapterplatte an den
Schaft

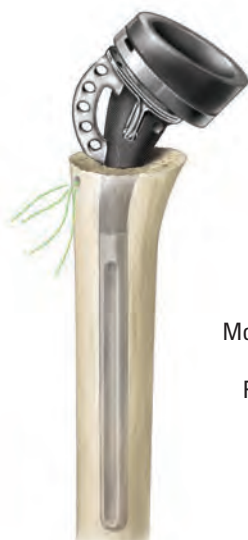

Abbildung 37
Montage des Humerus-
Probekeils an die
Probeadapterplatte

Höhe des Humerusschafts

Setzen Sie den Probeschafft entweder in der präoperativ bestimmten Höhe in den intramedullären Kanal (z. B. Planung an der kontralateralen Seite) oder bestimmen Sie die Höhe intraoperativ (beachten Sie die „Tipps zur intraoperativen Ermittlung der Höhe“ auf Seite 10). Befestigen Sie die Höhenlehre, indem Sie die beiden Pins von anterior in das obere und untere Loch der Finne stecken. Bohren Sie dann zwei K-Drähte durch die Lehre in die Kortikalis des Humerus, um die Höhenlehre am Knochen zu befestigen. Das Ziel ist es, die K-Drähte stabil im kortikalen Knochen zu sichern. Verwenden Sie also Löcher mit möglichst großem Abstand zu einander, so dass sie gerade noch auf den Humerus projizieren. Die Verwendung einer mittleren Lochreihe erlaubt dem Operateur einen Höhenausgleich von bis zu ± 4 mm während der Probereposition. Hierzu wird die Höhenlehre von den K-Drähten abgezogen und in anderen Löchern wieder aufgesetzt (Abbildung 35).

Probereposition mit Humerusadapterplatte und -inlay

Die 0 mm **Humerus Probeadapterplatte** wird auf den Humerusschaft aufgesetzt und mit der vormontierten Schraube festgezogen (Abbildung 36). Es ist wichtig, dass der Humerusprobeadapter an der Markierung auf der Oberseite des Fraktur Plattformschafts ausgerichtet wird. Die 5 mm oder die 10 mm Probeadapterplatte können bei Bedarf aufgebaut werden. Um einen Offset von 15 mm zu erreichen (nur auf Anfrage), werden die 10 mm **und** die 5 mm Adapterplatte zugefügt. Durch die Kombination von Platten und Inlay können folgende Offsets erreicht werden: 0; 2,5; 5; 7,5; 10 und 12,5 mm und auf Anfrage können 15 und 17,5 mm bestellt werden. Es ist zu bedenken, dass die zusammengebauten Humeruskomponenten einen Humerushalswinkel von 145 Grad aufweisen, da das Inlay 12,5 Grad zum Schaftwinkel von 132,5 Grad hinzufügt (Abbildung 37).

Um das Probeinlay in die Probeadapterplatte einzusetzen, müssen das asymmetrische Verbindungsstück auf der Unterseite des Inlays und die Probeadapterplatte zusammengepresst werden, bis die Feder eingeschnappt ist. Zur Entkopplung der Proben wird die Spitze des **Probeinlayentferners** in die Aussparung des Probeinlays gesetzt und das Instrument wie ein Schlüssel gedreht, bis die Feder, die Humerusprobeinlay und Probeplatte verbindet, entkoppelt ist und dadurch das Inlay freigibt (*Abbildung 38*).

Die Stabilität der Konstruktion wird durch eine Probereposition beurteilt. Dazu wird die Schulter durchbewegt. Während jeder Operateur seine eigene Vorgehensweise hat, um die Stabilität zu überprüfen, führen wir die Probereposition wie folgt durch:

1. Wenn reponiert und der Arm an der Seite gelagert ist, sollten lateraler M. deltoideus und conjoint tendons unter Spannung stehen. Es ist zu erwarten, dass die Reposition von constrained Implantaten mehr Zug beim Reponieren benötigt als bei nicht constrained Implantaten.
2. Durch Vorwärtsbewegung und Abspreizen sollte die Stabilität überprüft und knöchernes Impingement ausgeschlossen werden.
3. Innenrotation und Außenrotation sollten mit dem Humerus bei 0 und 90 Grad durchgeführt werden, um die Stabilität abzuschätzen. Auch wenn maximale Außenrotation ein posteriores Impingement verursachen könnte, sollte dies nicht zur Instabilität führen.
4. Mit dem Arm an der Seite sollte kein Anzeichen von Impingement auftreten, das zur Distraction der Implantate führt.

Sollte nach der Probereposition zusätzliche Stabilität benötigt werden, stehen constrained Inlays mit dem gleichen Offset (0 mm oder 2,5 mm) wie bei den Standard Inlays zur Verfügung. Obwohl constrained Inlays bessere Stabilität bieten, ist es wichtig zu beachten, dass Sie den möglichen Bewegungsumfang einschränken, der ansonsten erreicht werden könnte. Wenn die Spannung mangelhaft ist, kann durch den Einsatz höherer Humerusadapterplatten (5 mm oder 10 mm) bis zu 12,5 mm zusätzlicher Offset zugefügt werden. Werden die Probekomponenten gewechselt, sollten weitere Repositionen und Beurteilungen durchgeführt werden, um sicherzustellen, dass die gewünschte Stabilität erreicht wurde. In der seltenen Situation, dass das 0 mm Inlay zu große Spannung erzeugt, sollten die Humeruskomponenten entfernt werden und zusätzlicher Knochen mit den beschriebenen Methoden nachreseziert werden.



Abbildung 38
Entfernen des Probeinlays

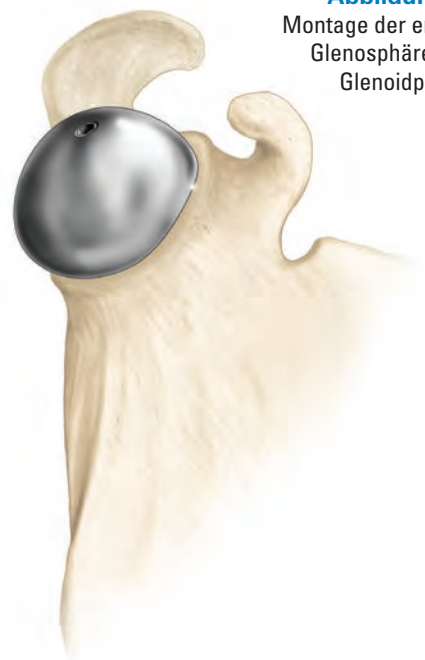

Abbildung 39
Montage der endgültigen
Glensphäre an die
Glenoidplatte

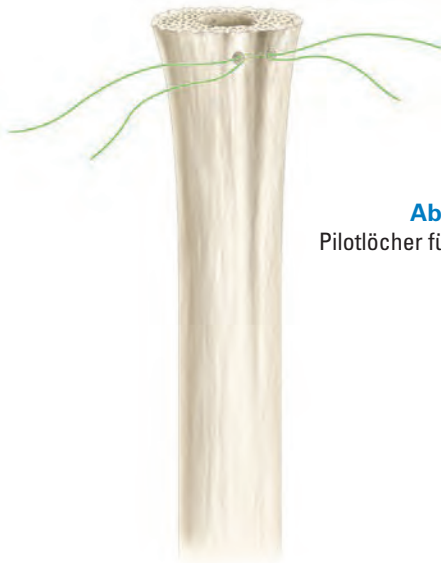


Abbildung 40
Pilotlöcher für die vertikalen Nähte



Abbildung 41
Verriegelung der
Drehmomentschraube unter
Verwendung der Montagebank

EINSETZEN DER ENDGÜLTIGEN IMPLANTATE

Einzementieren des Fraktur Plattformschafts

Da beim Entfernen des Probeschafts die Höhenlehre am Humerus befestigt bleiben soll, werden zunächst die Haltepins aus den Nahtlöchern der anterolateralen Finne entfernt und dann der Schaft gezogen. Wird die Höhenlehre nicht verwendet, kann alternativ die Position der Finne markiert und die Höhe in Relation zu den Löchern der Finne notiert werden, um später den endgültigen Schaft in gleicher Position einbringen zu können.

Das Probeinlay, die Probeadapterplatte und die Probeglenosphäre werden entfernt. Das finale Glenosphärenimplantat wird auf die gleiche Art und Weise wie die Probeglenosphäre implantiert. Die Glenosphäre wird mit der Glenosphärenverriegelungsschraube mit der Spirallock® Technologie gesichert (*Abbildung 39*).

Anschließend werden zwei Bohrlöcher durch die Humeruskortikalis in den intramedullären Kanal gebohrt. Diese Löcher sollten ungefähr 1,5 bis 2 cm distal zum chirurgischen Hals und neben dem Sulcus intertubercularis platziert werden. Zwei #5 nicht-resorbierbare Fäden werden durch das erste Loch in den intramedullären Kanal gezogen und dann durch das zweite Bohrloch wieder heraus (*Abbildung 40*). Diese vertikalen Fäden werden zur Tuberculafixierung verwendet. Der Kanal wird dann ausreichend gespült und lose Spongiosa entfernt.

Montage ex situ

Schaft, Platte und Inlay können zunächst mithilfe der Montagebank montiert und dann als Einheit mit Zement in den Humerus gesetzt werden. Nachteil dieser Technik ist, dass nun keine weitere Probeimplantation mehr möglich ist, deshalb sollte sie nur dann angewandt werden, wenn der Operateur sich nach dem vorangegangenen Probedurchlauf hinsichtlich der Platten- und Inlaydicke absolut sicher ist. Vorteil dieser Technik ist, dass die Schulter reponiert werden kann und der Operateur während der Aushärtung des Zements mit dem Wundverschluss beginnen kann.

Bei Verwendung der Montagebank wird der endgültige Schaft in der Bank platziert, die Humerusadapterplatte aufgesetzt (wobei zu beachten ist, dass die Lasermarkierung an der Humerusadapterplatte auf die Markierung am Schaft ausgerichtet ist) und mit der Drehmomentschraube verriegelt (*Abbildung 41*).

Das finale Humerusinlay wird auf die Humerusadapterplatte gesetzt, indem die asymmetrischen Verbindungsstücke aneinander ausgerichtet werden und die Lippe des Inlays unter den superioren Rand der Humerusadapterplatte geschoben wird. Wie beim Probeeinsetzen ist es wichtig, zu beachten, dass die zusammengebauten Humeruskomponenten einen Halswinkel von 145 Grad ergeben, da das Humerusinlay 12,5 Grad zu den 132,5 Grad vom Schaft hinzufügt. Schließlich wird der Verankerungszapfen des Humerusinlays mit der Aussparung in der Adapterplatte nach dem „Druckknopfprinzip“ verkoppelt. Schlagen Sie hierzu mit der korrespondierenden Größe des **Einschlagaufsatzes** das Humerusinlay ein (Tabelle 3). Das Humerusinlay wird soweit eingeschlagen, bis es bündig auf der Humerusadapterplatte sitzt (Abbildung 42).

Der intramedulläre Kanal sollte mit einem Schwamm getrocknet werden, um eine ausreichende Trocknung vor dem Zementieren zu erreichen. Zement wird angerührt und mit einer Zementpistole in den Kanal injiziert. Dabei ist zusätzliche Zementkompression zu vermeiden, um die Gefahr einer Schaftfraktur zu minimieren.

Setzen Sie die endgültige Prothese in den Kanal ein und führen Sie die zwei Pins der Höhenlehre wieder durch das obere und untere Loch der anterolateralen Finne des Plattformschafts (Abbildung 43). Somit wird gewährleistet, dass die Prothese in der gleichen Höhe und Schaftversion wie der Probeschafte eingesetzt wird. Stellen Sie sicher, dass die beiden Fadenlöcher im Humerusschaft frei bleiben und kein Zement in der posterioren Nahtlasche des Schafts aushärtet.

Sobald der Zement ausgehärtet ist, stellen Sie sicher, dass der Konus (sofern bereits montiert) trocken und frei von jeglichen Fremdkörpern ist.

Montage in situ

Möchte der Operateur sich die Möglichkeit offen halten, weitere Proben mit dem endgültigen Schaft durchzuführen, kann er sich für eine Montage in situ entscheiden. In diesem Fall wird der ledige Fraktur Plattformschaft in der oben beschriebenen Methode in den Markkanal eingebracht (Abbildung 43).

Die finale Humerusadapterplatte wird mit der **Reverse Drehmomentschraube** (Abbildung 44) an den Humerusschaft gesetzt. **Es ist wichtig, dass der Humerusprobeadapter an der Markierung auf der Oberseite des Fraktur Plattformschafts ausgerichtet wird.** Die Verbindung der Platte mit dem Schaft erfolgt durch kräftiges Drehen des auf den superioren Teil der Schraube gesetzten Schraubendrehers. Dabei wird das Drehmoment mit dem modularen Reverse Handgriff für die Replikatorplatte gegenüber dem Knocheninterface bzw. der Montagebank kompensiert. Der superiore Schraubenanteil reißt bei 11 Nm vom Rest der Schraube ab und verbleibt im Schraubendreher (Einmalartikel). Die Montage des Humerusinlays erfolgt wie bei der Montage mit Montagebank.

Hinweis: Die Montage in situ ist dann empfehlenswert, wenn die Schafthöhe bei der Probeimplantation nicht sicher ermittelt werden konnte.

Tabelle 3
Schlagaufsatz

Größe	Farbe des Einschlagaufsatzes
38	Blau
42	Gelb
46*	Orange

* nur auf Anfrage

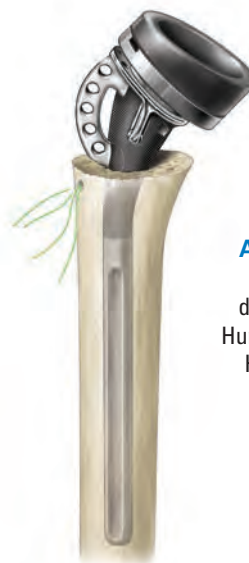

Abbildung 42
Einschlagen des endgültigen Humeruskeils in die Humerusplatte

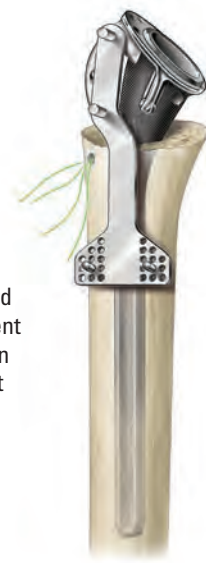

Abbildung 43
Zur Montage in situ wird der Markkanal mit Zement gefüllt und der Schaft in den Kanal eingebracht

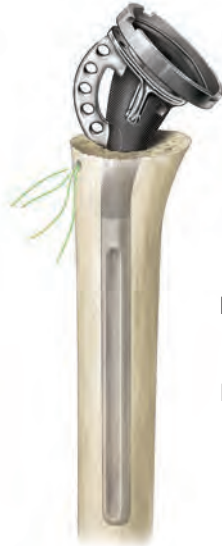

Abbildung 44
Montage der
Humerusadapterplatte
und Verriegelung
der Reverse
Drehmomentschraube
in situ

WUNDVERSCHLUSS

Deltopektoraler Wundverschluss

Je nach Präferenz des Operateurs kann aufgrund des relativ großen Hohlraums mit möglicher Hämatombildung eine Drainage gelegt werden, wodurch sich das Hämatomrisiko verringert. Dem Verschluss des deltopektoralen Intervalls folgt der Verschluss des Subkutangewebes und der Haut. Die obere Extremität wird verbunden und in einer Schlinge gelagert.

Superolateraler Wundverschluss

Zur Minimierung einer postoperativen Hämatombildung sollte eine Drainage eingesetzt werden. Der anteriore M. deltoideus sollte direkt mit #2 nichtresorbierbaren Fäden durch Bohrlöcher an das anteriore Akromion rekonstruiert werden. Die Spaltung zwischen dem anterioren und mittleren M. deltoideus sollte mit resorbierbaren Fäden vernäht werden. Die subkutane Gewebeschicht und die Haut werden verschlossen. Die obere Extremität wird dann verbunden und in einer Schlinge gelagert.

Eine Röntgenkontrolle wird für gewöhnlich noch im Operationsaal durchgeführt, um die Position und Ausrichtung der Implantate zu dokumentieren. Die einzelnen Ansichten entscheidet der Operateur.

ENTFERNUNG DER GLENOSPHERE

Sollte die Glenosphäre entfernt werden müssen, wird das Entfernungsinstrument in die anteriore und posteriore Kerbe an der Unterseite der Glenosphäre eingehakt, um diese von der Basisplatte abzuhebeln (*Abbildung 45*).

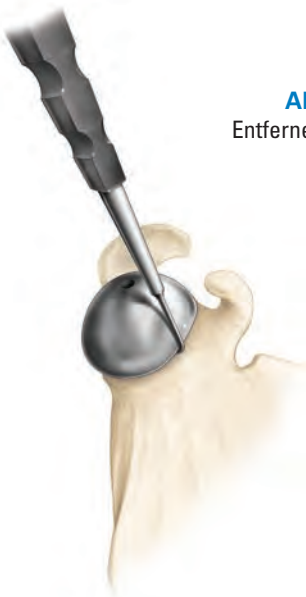

Abbildung 45
Entfernen der Glenosphäre

POSTOPERATIVE REHABILITATION

Das Rehabilitationsprogramm kann drei Wochen postoperativ vorsichtig begonnen werden. Alle Patienten sollten mit aktiven Bewegungen des Ellbogens, Handgelenks und der Hand beginnen. Es sollten Bewegungen der Schulter, bestehend aus passiven Vorwärtsanheben, Außenrotationen basierend auf der intraoperativen Bewertung und Innenrotationen zur Brustwand durchgeführt werden. Zusätzlich können am ersten postoperativen Tag isometrische Kräftigungsübungen des M. deltoideus begonnen werden. Die Patienten sollten angewiesen werden, diese Übungen fünf bis sechs Mal am Tag in kurzen Intervallen von jeweils bis zu zehn Minuten durchzuführen.

Es ist sehr wichtig, dass das Pflegepersonal beim Aufhelfen von Bett oder Stuhl nicht am operierten Arm des Patienten zieht, da dies zur Dislokation führen könnte.

Das Tragen der Schlinge wird nach sechs Wochen eingestellt. Wenn Bedenken bezüglich der Stabilität des Gelenks bestehen, ist eine längere Tragedauer der Schlinge indiziert. Nach Entfernung der Schlinge sollten aktive und unterstützt aktive Bewegungsübungen begonnen werden. Die Innenrotation hinter den Rücken kann ebenfalls zu diesem Zeitpunkt begonnen werden. Isometrische Innen- und Außenrotation werden über sechs Wochen verstärkt. Schonende Widerstandsübungen zur Stärkung des Deltamuskels und der Rotatorenmanschette beginnen 10 bis 12 Wochen postoperativ. Ist die Schlinge entfernt, wird der Patient instruiert, die alltägliche Bewegungen des Oberarms zu steigern.

WECHSEL VON EINER HEMIARTHROPLASTIK ZU EINER REVERSE PROTHESE

Der selten einfache Zugang zum Glenoid nach einer Hemiarthroplastik wird durch die entfernbare Replikatorplatte des Equinoxsystems spürbar erleichtert. Mit dem Entferner für den Humeruskopf lässt sich der Kopf von der Replikatorplatte hebeln (*Abbildung 46*).

Der untere Anteil der implantierten Drehmomentschraube, welcher bei der primären Operation erhalten bleibt, dient dem Lösen der Schraube. Montieren Sie den Ausdreher für die Drehmomentschraube an den T-Griff und lösen Sie die Schraube (*Abbildung 47*).

Die Replikatorplatte kann nun entfernt und entsorgt werden. Zur Fortführung des Revisionsverfahrens siehe *Detaillierte Operationsanleitung zur Reverse Prothese*.

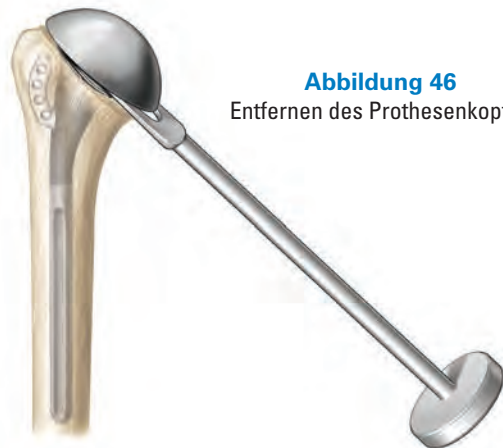

Abbildung 46
Entfernen des Prothesenkopfes

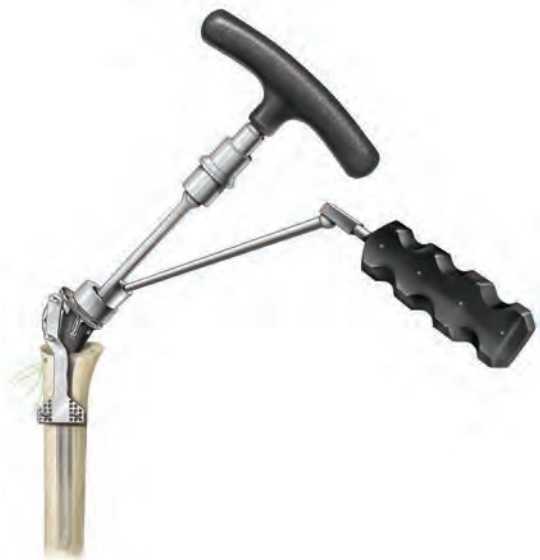

Abbildung 47
Entfernen der Replikatorplatte



EQUINOXE IMPLANTEÜBERSICHT

Plattformschäfte

304-21-07	Humerusschaft, Fraktur Plattform, Ø 6,5 mm, 120 mm, links
304-21-09	Humerusschaft, Fraktur Plattform, Ø 8,5 mm, 140 mm, links
304-21-11	Humerusschaft, Fraktur Plattform, Ø 10,5 mm, 140 mm, links
304-21-13	Humerusschaft, Fraktur Plattform, Ø 12,5 mm, 140 mm, links
304-22-07	Humerusschaft, Fraktur Plattform, Ø 6,5 mm, 120 mm, rechts
304-22-09	Humerusschaft, Fraktur Plattform, Ø 8,5 mm, 140 mm, rechts
304-22-11	Humerusschaft, Fraktur Plattform, Ø 10,5 mm, 140 mm, rechts
304-22-13	Humerusschaft, Fraktur Plattform, Ø 12,5 mm, 140 mm, rechts
304-23-07	Humerusschaft, Fraktur Plattform, lang, Ø 6,5 mm, 200 mm, links
304-24-07	Humerusschaft, Fraktur Plattform, lang, Ø 6,5 mm, 200 mm, rechts



HUMERUSKOPF IMPLANTATE


Humerusköpfe

310-01-38	Humeruskopf, flach, Ø 38 mm
310-01-41	Humeruskopf, flach, Ø 41 mm
310-01-44	Humeruskopf, flach, Ø 44 mm
310-01-47	Humeruskopf, flach, Ø 47 mm
310-01-50	Humeruskopf, flach, Ø 50 mm
310-01-53	Humeruskopf, flach, Ø 53 mm
310-02-38	Humeruskopf, mittel, Ø 38 mm
310-02-41	Humeruskopf, mittel, Ø 41 mm
310-02-44	Humeruskopf, mittel, Ø 44 mm
310-02-47	Humeruskopf, mittel, Ø 47 mm
310-02-50	Humeruskopf, mittel, Ø 50 mm
310-02-53	Humeruskopf, mittel, Ø 53 mm
310-03-47	Humeruskopf, hoch, Ø 47 mm
310-03-50	Humeruskopf, hoch, Ø 50 mm
310-03-53	Humeruskopf, hoch, Ø 53 mm



Replikatorplatte Kit

300-21-00	Replikatorplatte, Drehmomentschraubenset, 0 mm
-----------	--



FRAKTUR REVERSE IMPLANTATE

Humerusadapterplatten

320-10-00	Humerusadapterplatte, 0 mm
320-10-05	Humerusadapterplatte, 5 mm
320-10-10	Humerusadapterplatte, 10 mm
320-10-15*	Humerusadapterplatte, 15 mm



Glenosphäre Verriegelungsschrauben

320-15-05	Glenosphärenschraube
-----------	----------------------



Humeruskeil

320-38-00	Humerusinlay, Ø 38 mm, 0°
320-38-03	Humerusinlay, Ø 38 mm, 2,5°
320-38-10	Humerusinlay, constrained, Ø 38 mm, 0°
320-38-13	Humerusinlay, constrained, Ø 38 mm, 2,5°
320-42-00	Humerusinlay, Ø 42 mm, 0°
320-42-03	Humerusinlay, Ø 42 mm, 2,5°
320-42-10	Humerusinlay, constrained, Ø 42 mm, 0°
320-42-13	Humerusinlay, constrained, Ø 42 mm, 2,5°
320-46-00*	Humerusinlay, Ø 46 mm, 0°
320-46-03*	Humerusinlay, Ø 46 mm, 2,5°
320-46-10*	Humerusinlay, constrained, Ø 46 mm, 0°
320-46-13*	Humerusinlay, constrained, Ø 46 mm, 2,5°



Drehmomentschraubenset Reverse

320-20-00	Drehmomentschraubenset, Reverse
-----------	---------------------------------



Glenosphären

320-01-38	Glenosphäre, 38 mm
320-01-42	Glenosphäre, 42 mm
320-01-46*	Glenosphäre, 46 mm



Kompressionsschrauben / Verschlusskappen

320-20-18	Kompressionsschraube, Verschlusskappe, Ø 4,5 mm, L 18 mm, Weiß
320-20-22	Kompressionsschraube, Verschlusskappe, Ø 4,5 mm, L 22 mm, Schwarz
320-20-26	Kompressionsschraube, Verschlusskappe, Ø 4,5 mm, L 26 mm, Orange
320-20-30	Kompressionsschraube, Verschlusskappe, Ø 4,5 mm, L 30 mm, Blau
320-20-34	Kompressionsschraube, Verschlusskappe, Ø 4,5 mm, L 34 mm, Rot
320-20-38	Kompressionsschraube, Verschlusskappe, Ø 4,5 mm, L 38 mm, Grün
320-20-42	Kompressionsschraube, Verschlusskappe, Ø 4,5 mm, L 42 mm, Gelb
320-20-46	Kompressionsschraube, Verschlusskappe, Ø 4,5 mm, L 46 mm, Lila



Glenoidplatte

320-15-01	Glenoidplatte, Reverse
-----------	------------------------



* nur auf Anfrage

EQUINOXE INSTRUMENTENÜBERSICHT

Fraktur Plattform Instrumente

301-03-10 Retrotorsionslehre



301-07-10 Schafteinschläger/-entferner



301-07-30 T-Handgriff, groß



301-10-10 Drehmomentschraubendreher



301-10-00 Handgriff für Gabel, Replikator-/Humerusadapterplatte
301-10-35 Gabel für Replikatorplatte



301-15-07 Humerusschaftfräser, Ø 7 mm
301-15-09 Humerusschaftfräser, Ø 9 mm
301-15-11 Humerusschaftfräser, Ø 11 mm
301-15-13 Humerusschaftfräser, Ø 13 mm




305-21-00 Höhenlehre, Fraktur Plattform



- 305-21-07 Probeschäft, Fraktur Plattform, Ø 6,5 mm, links
- 305-21-09 Probeschäft, Fraktur Plattform, Ø 8,5 mm, links
- 305-21-11 Probeschäft, Fraktur Plattform, Ø 10,5 mm, links
- 305-21-13 Probeschäft, Fraktur Plattform, Ø 12,5 mm, links
- 305-22-07 Probeschäft, Fraktur Plattform, Ø 6,5 mm, rechts
- 305-22-09 Probeschäft, Fraktur Plattform, Ø 8,5 mm, rechts
- 305-22-11 Probeschäft, Fraktur Plattform, Ø 10,5 mm, rechts
- 305-22-13 Probeschäft, Fraktur Plattform, Ø 12,5 mm, rechts



- 301-25-00 Probereplikatorplatte, 0 mm



Humeruskopf Instrumente

- 311-01-38 Humerusprobekopf, flach, Ø 38 mm
- 311-01-41 Humerusprobekopf, flach, Ø 41 mm
- 311-01-44 Humerusprobekopf, flach, Ø 44 mm
- 311-01-47 Humerusprobekopf, flach, Ø 47 mm
- 311-01-50 Humerusprobekopf, flach, Ø 50 mm
- 311-01-53 Humerusprobekopf, flach, Ø 53 mm

- 311-02-38 Humerusprobekopf, mittel, Ø 38 mm
- 311-02-41 Humerusprobekopf, mittel, Ø 41 mm
- 311-02-44 Humerusprobekopf, mittel, Ø 44 mm
- 311-02-47 Humerusprobekopf, mittel, Ø 47 mm
- 311-02-50 Humerusprobekopf, mittel, Ø 50 mm
- 311-02-53 Humerusprobekopf, mittel, Ø 53 mm

- 311-03-47 Humerusprobekopf, hoch, Ø 47 mm
- 311-03-50 Humerusprobekopf, hoch, Ø 50 mm
- 311-03-53 Humerusprobekopf, hoch, Ø 53 mm

- 311-05-01 Entferner für Humeruskopf



- 311-07-05 Einschläger für Humeruskopf/Glenoid



- 311-07-07 Aufsatz für Einschläger, Humeruskopf



Reverse Schulter Instrumente

311-01-10

Sägelehre 132,5°



315-25-00

Handgriff für Glenoidfräser, modular, kanüliert



315-27-60

Bohrer für Glenoid, zentraler Zapfen/Kiel, modular



321-01-25

Glenosphäreneinsetzer, konisch



321-01-26

Glenosphäreneinsetzer, lang



321-01-27

Glenosphäreneinsetzer, Stange

321-01-28

Handgriff für Glenosphäreneinsetzer, Stange



321-01-38

Probeglenosphäre, Ø 38 mm

321-01-42

Probeglenosphäre, Ø 42 mm

321-01-46*

Probeglenosphäre, Ø 46 mm



321-02-15

Glenosphärenentferner



321-07-05

Einschläger für Humerusinlay/Glenoidplatte



321-07-10

Spongiosafräse für Hohlzapfen



* nur auf Anfrage

321-07-38	Aufsatz für Einschläger, Humerusinlay, Ø 38 mm	
321-07-42	Aufsatz für Einschläger, Humerusinlay, Ø 42 mm	
321-07-46*	Aufsatz für Einschläger, Humerusinlay, Ø 46 mm	
321-10-00	Probeadapterplatte mit Schraube, 0 mm	
321-10-05	Probeadapterplatte, 5 mm	
321-10-10	Probeadapterplatte, 10 mm	
301-10-00	Handgriff für Gabel, Replikator-/Humerusadapterplatte	
301-10-35	Gabel für Replikatorplatte	
		
321-15-22	Montagebank, universal	
305-15-00	Montagebank, Einsatz, Fraktur Plattform	
321-15-30	Bohrlehre für Glenoidplatte, superolateral, modular, links	
321-15-31	Bohrlehre für Glenoidplatte, superolateral, modular, rechts	
321-15-32	Bohrlehre für Glenoidplatte, deltopektoral, modular, links	
321-15-33	Bohrlehre für Glenoidplatte, deltopektoral, modular, rechts	
321-15-04	Bohrlehre für Kompressionsschrauben, winkelvariabel	
321-15-06**	Bohrer, Ø 2 mm	
321-15-07**	Bohrer, Ø 3,2 mm	
321-15-08	Sechskantschraubendreher, Ø 3,5 mm	
321-15-09	Tiefenmesser, Glenoidplatte	
321-15-11	Probeinlayentferner	

* nur auf Anfrage

** Einzelverpackt im sterilen Set 321-20-00

321-15-13 Aufsatz für Einschläger, Glenoidplatte

321-25-01 Glenoidfräser, modular, Reverse, Starter
321-25-38 Glenoidfräser, modular, Reverse, Ø 38 mm
321-25-42 Glenoidfräser, modular, Reverse, Ø 42 mm
321-25-46* Glenoidfräser, modular, Reverse, Ø 46 mm

321-35-01 Glenoidfräser, modular, kanüliert, Reverse, Starter
321-35-38 Glenoidfräser, modular, kanüliert, Reverse, Ø 38 mm
321-35-42 Glenoidfräser, modular, kanüliert, Reverse, Ø 42 mm
321-35-46* Glenoidfräser, modular, kanüliert, Reverse, Ø 46 mm

321-38-00 Probeinlay, + 0 / 38 mm
321-38-03 Probeinlay, + 2,5 / 38 mm
321-38-10 Probeinlay constrained, + 0 / 38 mm
321-38-13 Probeinlay constrained, + 2,5 / 38 mm

321-42-00 Probeinlay, + 0 / 42 mm
321-42-03 Probeinlay, + 2,5 / 42 mm
321-42-10 Probeinlay constrained, + 0 / 42 mm
321-42-13 Probeinlay constrained, + 2,5 / 42 mm

321-46-00* Probeinlay, + 0 / 46 mm
321-46-03* Probeinlay, + 2,5 / 46 mm
321-46-10* Probeinlay constrained, + 0 / 46 mm
321-46-13* Probeinlay constrained, + 2,5 / 46 mm







Reverse Schulter Instrumente

317-01-08 Wolfe Retraktor

317-20-01 Gegabelter Retraktor, klein
317-20-02 Gegabelter Retraktor, groß



* nur auf Anfrage

317-01-03	Darrach Retraktor	
317-01-06	Hohmann Retraktor	
317-01-02	Humeruskopf Retraktor	
317-01-04	Zweipunkt Retraktor	
317-01-05	Einpunkt Retraktor	
317-20-03	Delta Retraktor	

REFERENZEN

1. **Angibaud L, Zuckerman JD, Flurin PH, Roche C, Wright T.** Reconstructing proximal humeral fractures using the bicipital groove as a landmark. *Clin Orthop Relat Res.* 2007 May; 458:168-74.
2. **Roche C, Flurin PH, Wright T, Crosby LA, Mauldin M, Zuckerman JD.** An evaluation of the relationship between reverse shoulder design parameters and range of motion, impingement, and stability. *J Shoulder Elbow Surg.* 2009 Sept-Oct; 18(5):734-41.

Exactech verfügt über ein umfangreiches Netz an Distributoren rund um den Globus.
Weitere Informationen über Exactech Produkte in Ihrem Land erhalten Sie auf www.exac.com

Zusätzliche Gebrauchsinformationen finden Sie in den Packungsbeilagen der Systemkomponenten. Für weitere Produktinformationen kontaktieren Sie bitte unseren Kundendienst:

Exactech Deutschland GmbH
Werftstraße 193
24143 Kiel

Tel.: +49 (0) 431 - 99 02 93 0
Fax: +49 (0) 431 - 99 02 93 29
E-Mail: info@exactech.de
Web: www.exactech.de

Das in dieser Broschüre beschriebene System kann in anderen Ländern unter anderen Namen erhältlich sein. Alle Urheberrechte, angemeldete und eingetragene Warenzeichen sind Eigentum der Exactech, Inc. Die Broschüre ist für den alleinigen Gebrauch von Exactech Mitarbeitern und Ärzten bestimmt. Sie darf ohne die ausdrückliche, schriftliche Genehmigung von Exactech Inc. nicht weitergegeben, vervielfältigt oder veröffentlicht werden. ©2013 Exactech.

Exactech, als Hersteller dieses Produkts, praktiziert keine Medizin und ist nicht für die Empfehlung einer geeigneten OP-Technik für einen einzelnen Patienten verantwortlich. Dies sind rein informative Richtlinien und jeder Chirurg muss die Eignung dieser Richtlinien auf der Grundlage seiner medizinischen Ausbildung und Erfahrung beurteilen. Vor Gebrauch dieses Systems sollte sich der Chirurg in der Packungsbeilage über umfassende Warnhinweise, Vorsichtsmaßnahmen, Indikationen, Kontraindikationen und Nebenwirkungen informieren.



718-02-36 Rev. A
Equinoxe Fraktur Plattform OP-Technik
02.07.2014